

Applications of the positron emission tomography – PET – in oncologic gynecology

Zastosowanie metody pozytonowej tomografii emisyjnej w ginekologii onkologicznej

© ONKOLOGIA I RADIOTERAPIA 3 (5) 2008

Review article/Artykuł poglądowy

MAREK GRABIEC, MAŁGORZATA WALENTYNOWICZ

Ośrodek: Katedra i Klinika Ginekologii Onkologicznej i Pielęgniarstwa
Ginekologicznego Collegium Medicum w Bydgoszczy, Uniwersytet
Mikołaja Kopernika w Toruniu

Kierownik: dr hab. n. med. Marek Grabiec, prof. UMK

Address for correspondence/Adres do korespondencji:
Katedra i Klinika Ginekologii Onkologicznej i Pielęgniarstwa Ginekologicznego
Collegium Medicum w Bydgoszczy
85-796 Bydgoszcz, ul. Romanowskiej 2, tel. (52) 374 33 94
e-mail: grabiecm@co.bydgoszcz.pl

Statistic/Statystyka

Word count/Liczba słów	1963/2031
Tables/Tabele	0
Figures/Ryciny	9
References/Piśmiennictwo	47

Published: 01.09.2008

Summary

Positron emission tomography with 18F-fluoro-2-deoxyglucose (FDG PET) is a noninvasive functional imaging modality which is based on metabolic characteristics of active cancer tissue. PET can be useful in differentiating benign and malignant lesions. It allows to identify women with recurrent disease. FDG-PET has an important role in detecting lymph node involvement and distant metastases. Combined PET/CT can help in localizing lesions.

PET is a useful technique for primary diagnosis, staging and re-staging in gynecologic oncology.

Key words: PET, PET/CT, gynecologic malignancy

Streszczenie

Pozytonowa tomografia emisyjna (PET-CT) z zastosowaniem 18F-fluoro-2 deoksyglukozy jest nieinwazyjną metodą czynnościową wykorzystującą ocenę metabolizmu glukozy w tkankach. PET pozwala na zróżnicowanie zmian niezłośliwych od złośliwych lub zmian zapalnych. Pozwala również rozpoznać wznowę procesu nowotworowego oraz odgrywa rolę w rozpoznawaniu zajęcia węzłów chłonnych lub odległych przerzutów.

Można stwierdzić, że badanie pozytonową emisyjną tomografią jest przydatną metodą służącą do postawienia rozpoznania, ustalenia stopnia zaawansowania nowotworu lub określenia wznów i przerzutów nowotworów.

Słowa kluczowe: PET, PET/CT, nowotwory, ginekologia onkologiczna

Novel diagnostic methods allowing for correct diagnosis, monitoring of the therapies and detection of metastases are constantly searched for, due to more common morbidity of cancers.

Contemporary visual techniques applicable to pelvis minor like sonography, computerized tomography (CT) or magnetic resonance imaging (MRI) are based on morphological nature of the lesions (deformities, dislocations, enlargement). Unluckily, these methods are hardly usable in differentiation between benign and malignant changes (especially in lymph nodes) or between metastasis and inflammatory lesions, post-operative or post-radiative adhesions [1,2]. Currently PET is an accepted and popularized technique in detection of neoplasms, clinical staging of cancers, applicable also in gynecology.

W związku z coraz powszechniejszym występowaniem chorób nowotworowych poszukuje się nowych metod pozwalających na prawidłowe rozpoznanie, ocenę efektów leczenia oraz ułatwiających wykrycie wznowy.

Obecnie dostępne techniki obrazowania używane do oceny zmian w miednicy mniejszej, takie, jak ultrasonografia, tomografia komputerowa, czy też rezonans magnetyczny opierają się na ukazywaniu zmian morfologicznych (deformacje, przemieszczenia, powiększenia). Niestety, przy zastosowaniu wyżej wymienionych technik nadal trudnym bywa różnicowanie zmian łagodnych od złośliwych (szczególnie w węzłach chłonnych) oraz odróżnienie miejsc wznowy od występujących zmian zapalnych, zrostów pooperacyjnych i popromiennych [1,2]. Pozytonowa tomografia emisyjna (PET) jest obecnie przyjętą i rozpowszechnioną metodą używaną do wykrywania zmian nowotworowych i określania stopnia zaawansowania klinicznego nowotworów, znajdująca zastosowanie również w ginekologii.



Photo 1. Dept. Of Nuclear Medicine. Franciszka Łukaszczyk Memorial Center of Oncology in Bydgoszcz

Fot. 1. Zakład Medycyny Nuklearnej. Centrum Onkologii im. Franciszka Łukaszczyka w Bydgoszczy



Photo 2. A positron emission tomography apparatus (PET-CT)
Fot. 2. Aparat do pozytonowej tomografii emisyjnej (PET-CT)



Photo 3. A positron emission tomography apparatus (PET-CT)

Fot. 3. Aparat do pozytonowej tomografii emisyjnej (PET-CT)

The advantage of PET over other techniques is the ability of recording pathological processes even before their structural presentation [3]. Moreover anatomical relations are diagnosable through PET in doubtful results of other morphological methods [4]. A total body overview can be achieved in PET with a short period of time, with a low exposure to radiation and without a risk of side-effects [4]. Increased gathering of the radiomarker allows to differ a tumor from normal tissues basing on the observed variations of tissues density [2]. Low basic activity of the normal tissues makes anatomical localization of the lesions difficult thus limiting application of PET.

In order to enhance the quality of imaging PET is joined with CT or, less often, with MRI. Technological progress allowed to introduce sophisticated joined PET and CT scanners (1,2). Aside huge diagnostic possibilities of the joined morphological and functional data, application of CT scans makes PET imaging faster and better [5].

A complete set for PET imaging includes: a cyclotron, laboratory producing radiomarkers, PET scanner, computer system. After the atomic nuclei are bombed in cyclotron radionuclides are generated: ^{15}O , ^{13}N , ^{11}C , ^{18}F – elements acting in biochemical processes [6]. Synthesis of the radiopharmaceuticals from the generated isotopes is performed in the laboratory, considering short half-period of the chemicals emitting positrons.

The most commonly used radiomarker is ^{18}F -deoxyglucose (FDG). Increased concentration of FDG depends on higher activity of the glucose-transporting enzymes to the cells and increased extracellular glycolysis [4]. Less frequently used radiomarkers are [^{11}C]-L-methionine, [^{13}N]-ammonia, [^{15}O]-water [2,27].

Patient's PET examination can be performed after 4-6hrs starvation, during which serum glucose and insulin levels are reduced to basic values. Mean time of examination is 60min after i.v. application of 6,3mCi (233,1MBq) [^{18}F]FDG average.

Three major application of PET in the contemporary medicine are: oncology, cardiology, neuropsychiatry. In the clinical practice, 80% of PET imaging is performed for oncology. FDG-PET is widely used in diagnostics, clinical staging, monitoring of therapy, and detection of metastases [4].

Przewaga pozytonowej emisyjnej tomografii nad innymi technikami obrazowania polega na możliwości rejestrowania procesów patologicznych w komórkach i tkankach przed wystąpieniem zmian strukturalnych [3]. Ponadto PET charakteryzuje struktury anatomiczne w sytuacji, gdy wyniki badań morfologicznych są trudne do interpretacji [4]. PET umożliwia badanie całego ciała w krótkim czasie, przy niskiej ekspozycji na promieniowanie, bez ryzyka niepożądanych skutków ubocznych [4]. Zwiększony wychwyty radioznacznika, pozwala na podstawie różnic gęstości tkanek, na odróżnienie guza od tkanek zdrowych [2]. Niska podstawowa aktywność tkanek miękkich utrudnia lokalizację anatomiczną zmian patologicznych, ograniczając zastosowanie pozytonowej emisyjnej tomografii.

W celu poprawy jakości obrazowania, obecnie zastosowanie znajduje połączenie metody PET z tomografią komputerową (TK) lub rzadziej z rezonansem magnetycznym. Postęp techniczny umożliwił wprowadzenie do użytku udoskonalonych, łączonych skanerów PET i TK (1, 2). Poza ogromnymi możliwościami diagnostycznymi, związanymi z połączeniem danych morfologicznych i czynnościowych, nałożenie obrazów TK poprawia jakość i szybkość obrazowania PET [5].

Urządzeniami zawartymi w zestawie PET są: cyklotron, laboratorium do produkcji radioznacznika, skaner PET oraz system komputerowy. W wyniku bombardowania jąder atomowych, w cyklotronie odbywa się wytwarzanie radionuklidów ^{15}O , ^{13}N , ^{11}C , ^{18}F – pierwiastków biorących udział w procesach biochemicznych [6]. Synteza radiofarmaceutyków z uzyskanych izotopów przeprowadzana jest w laboratorium, z uwzględnieniem krótkiego czasu półtrwania związków będących emiterami pozytonów.

Najczęściej stosowanym radioznacznikiem jest ^{18}F -fluoro-deoksy-glukoza (FDG). Zwiększony wychwyty FDG zależy od wzrostu aktywności enzymów transportujących glukozę do komórki i nasilenie procesów glikolizy w przestrzeni pozakomórkowej [4]. Do rzadziej stosowanych znaczników należy ^{11}C -L-metionina, [^{13}N]-amoniak, [^{15}O]-woda [2, 27].

Przed wykonaniem badania pacjentki powinny być, przynajmniej przez 4-6 godzin, na czczo, w celu obniżenia poziomu glukozy i insuliny do wartości podstawowych.

Średni czas badania wynosi około 60 minut po dożylnym podaniu średnio 6,3 mCi (233,1 MBq) [^{18}F]FDG.

Pozytonowa tomografia emisyjna znalazła dotychczas zastosowanie w trzech głównych dziedzinach medycyny: onkologii, kardiologii i neuropsychiatrii. W praktyce klinicznej, około 80% badań PET wykonywanych jest na użytek onkologii. FDG-PET znajduje szerokie zastosowanie w zakresie diagnozowania, oceny stopnia zaawansowania, monitorowania leczenia i wykrywania wznowy nowotworów złośliwych [4].

PET IN NEOPLASMS' DIAGNOSTICS

Application of imaging techniques is aimed at exact positioning of the suspected lesions, thus enabling for optimal therapy and at the same time reduces mortality.

Ovarian cancer

Eventhough CA-125 level rises in the advanced stage of ovarian cancer, still a satisfactory screening method in early stages remains unknown [7]. FDG-PET is of limited value in differential diagnostics of adnexal masses. Most of the ovarian tumors present higher FDG capture, but limited capture in borderline and early tumors must be kept in mind, as well as high capture of FDG in inflammatory tumors. All these reduce sensitivity and selectivity of the method [9,9].

First data on the use of PET in ovarian cancer were published Hubner et al. in 1993 [10]. The authors estimated sensitivity and selectivity of the method as 93% and 82% respectively. Meanwhile Zimny et al. evaluated data from 26 cases of adnexal tumors and determined $SUV=6,8\pm 2,3$ for ovarian cancer and $SUV=2,6\pm 1,2$ for benign tumors [11].

The sensitivity and selectivity as well as accuracy of sonography, MRI and PET were compared by Grab et al. [12] in 101 women study got higher values for application of all three methods simultaneously (92%, 85%, 86%). Comparable figures were obtained by Risum et al. [13]. However Schroeder et al. [14] proved low sensitivity (54%) and selectivity (83%) of FDG – PET in their study. They also strongly emphasized meaning of the false positive results in inflammatory lesions, serous cysts and borderline tumors. A recorded signal was found especially difficult to interpret when coming from a <1cm lesion, due to intestinal peristaltic and respiratory movements, which impaired picture quality.

Cervical cancer

Pap smears and vaginal portion's biopsies are crucial for the diagnostics of cervical cancer. Application of PET to cervical cancer diagnostics is limited by its high cost.

Other genital tract malignancies

Very few information is known on the use of PET in detection of other genital tumors [11]. A case of endometrial cancer diagnosed with PET is described by Nakahara et al. [12]. Five sarcomas were correctly diagnosed with PET according to Umesaki et al. paper [16]. Suzuki et al. [17] point at high sensitivity (96,7%) and selectivity (83,3%) of PET in preoperative diagnostics of endometrial cancer. Nevertheless further studies on bigger groups are necessary to establish the role of PET in rare genital tumors.

PET W DIAGNOZOWANIU NOWOTWORÓW

Zastosowanie technik obrazowych ma na celu dokładną lokalizację podejrzanych zmian, co umożliwi wybranie najlepszej metody leczenia przyczyniając się tym samym do zmniejszenia śmiertelności.

Rak jajnika

W raku jajnika, pomimo, iż poziom antygenu CA-125 jest podwyższony u większości kobiet z zaawansowaną postacią nowotworu, to jednak nie istnieje zadowalająca metoda przesiewowa wykrywająca zmiany we wczesnych stadiach rozwoju [7]. FDG-PET ma ograniczone zastosowanie w diagnostyce różnicowej guzów przydatków. Większość przypadków raka jajnika wykazuje zwiększony wychwyty FDG, jednak należy pamiętać o ograniczonym wychwyty radioizotopu przez guzy typu „borderline” i wczesne postaci raka jajnika oraz o wysokim wychwyty FDG w przypadku zmian zapalnych, co zmniejsza czułość i specyficzność tej metody [8, 9].

Pierwsze doniesienia na temat zastosowania PET w raku jajnika opublikowane zostały przez Hubnera i wsp., w 1993 roku [10]. Autorzy określili czułość i specyficzność metody na 93% i 82% odpowiednio. Natomiast Zimny i wsp. opierając się na analizie danych 26 kobiet ze zmianami w rzucie przydatków, określili wartość SUV dla raka jajnika na $6,8\pm 2,3$, natomiast dla zmian łagodnych $SUV=2,6\pm 1,2$ [11].

Grab i wsp.[12] porównali czułość, specyficzność i dokładność ultrasonografii, NMR i PET w diagnostyce zmian patologicznych jajnika u 101 kobiet uzyskując najwyższe wartości przy zastosowaniu trzech metod jednocześnie (92%, 85%, 86%). Podobnie wysokie wartości uzyskali Risum i wsp. [13]. Natomiast Schroeder i wsp. [14] w swoich badaniach wykazali niską czułość (54%) i specyficzność (83%) FDG PET, podkreślając znaczenie fałszywie dodatnich wyników w przypadku zmian zapalnych, torbieli surowiczych, guzów granicznych. Rejestrowany sygnał pochodzący ze zmian o średnicy mniejszej od 1 cm okazał się szczególnie trudny do interpretacji, ze względu na perystaltykę jelit, ruchy oddechowe wpływające na jakość otrzymanych obrazów.

Rak szyjki macicy

W rozpoznaniu raka szyjki macicy największą rolę odgrywają rozmazy cytologiczne oraz pobranie wycinków bezpośrednio z tarczy części pochwowej, zastosowanie metody pozytonowej tomografii emisyjnej, ze względu na wysoki koszt badania jest ograniczone.

Inne nowotwory narządów płciowych kobiety

Istnieje niewiele doniesień na temat zastosowania metody PET w pozostałych nowotworach narządu [11]. Nakahara i wsp. [12] opisują przypadek raka endometrium zdiagnozowany za pomocą pozytonowej tomografii emisyjnej. Umesaki i wsp. [16] donoszą natomiast o 5 przypadkach mięsaków zdiagnozowanych prawidłowo.

STAGING

Ovarian cancer

Clinical staging of the ovarian cancer is a major prognostic factor. Around 70% of all cases are detected in FIGO stage III [7]. Exploratory laparotomy is referred to as golden standard in staging of ovarian cancer, however modern imaging techniques are being introduced to a more exact validation preoperatively. Pet is found useful in estimation of the spread of ovarian cancer [18].

In Schroeder et al. study [14] sensitivity of FDG-PET in minimal peritoneal lesions was 72%, compared to 45% of CT's sensitivity. Meanwhile Zimny et al [18] evaluated sensitivity, selectivity and accuracy of PET in minimal dissemination of cancer as 50%, 90%, 80% respectively. In another study by Manuel et al. compatibility of PET images with histological findings from primary ovarian tumor surgery was tested. The sensitivity and selectivity were estimated as 78% and 86% respectively. Murakami et al [20] state high sensitivity of the method in detection of the metastases of ovarian cancer both intra- and extraperitoneal (93,95% and 92,9% respectively). Simcock et al [21], as well as Khan et al. [22] emphasize high value of PET with CA-125 testing in monitoring of the patients with ovarian cancer.

wo za pomocą PET. Suzuki i wsp. [17] podkreślają wysoką czułość (96,7%) i specyficzność (83,3%) metody PET w przedoperacyjnej ocenie pacjentek z rakiem endometrium. Jednakże niezbędne jest jednak przeprowadzenie dalszych badań na większej liczbie chorych, aby określić możliwość zastosowania pozytonowej tomografii emisyjnej w rzadziej spotykanych nowotworach narządu rodowego.

OCENA STOPNIA ZAAWANSOWANIA

Rak jajnika

Stopień zaawansowania klinicznego w raku jajnika jest głównym czynnikiem prognostycznym. Około 70% nowych przypadków raka jajnika wykrywanych jest w stopniu III wg FIGO [7]. Obecnie laparotomia zwiadowcza uważana jest za złoty standard w określaniu stopnia zaawansowania nowotworu, jakkolwiek wprowadza się nowoczesne techniki obrazowania w celu dokładniejszej oceny przedoperacyjnej. Pozytonowa tomografia emisyjna ma zastosowanie w ocenie rozsiewu procesu nowotworowego raka jajnika [18].

Schroeder i wsp. [14] uzyskali czułość w wykrywaniu rozszarych, drobnych zmian w otrzewnej na poziomie 72% przy zastosowaniu FDG PET; przy zastosowaniu TK czułość była znacznie niższa (45%). Natomiast Zimny i wsp. [18] określili czułość, specyficzność i dokładność PET w wykrywaniu niewielkich zmian rozsiewowych na 50%, 90% i 80% odpowiednio. W innych badaniach Manuel i wsp. [19] analizowali zgodność obrazów PET z wynikami histopatologicznymi otrzymanymi po operacji pierwotnego raka jajnika.

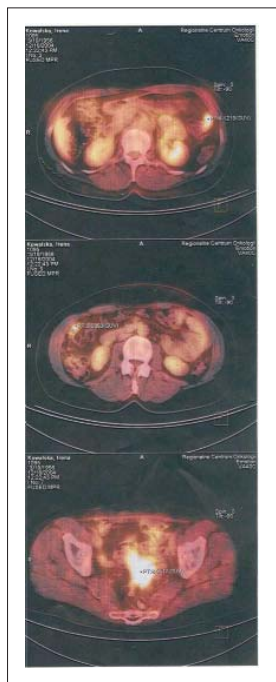


Fig. 1. Metastases of ovarian cancer in pelvis minor

Ryc. 1. Przerzuty raka jajnika do miednicy mniejszej

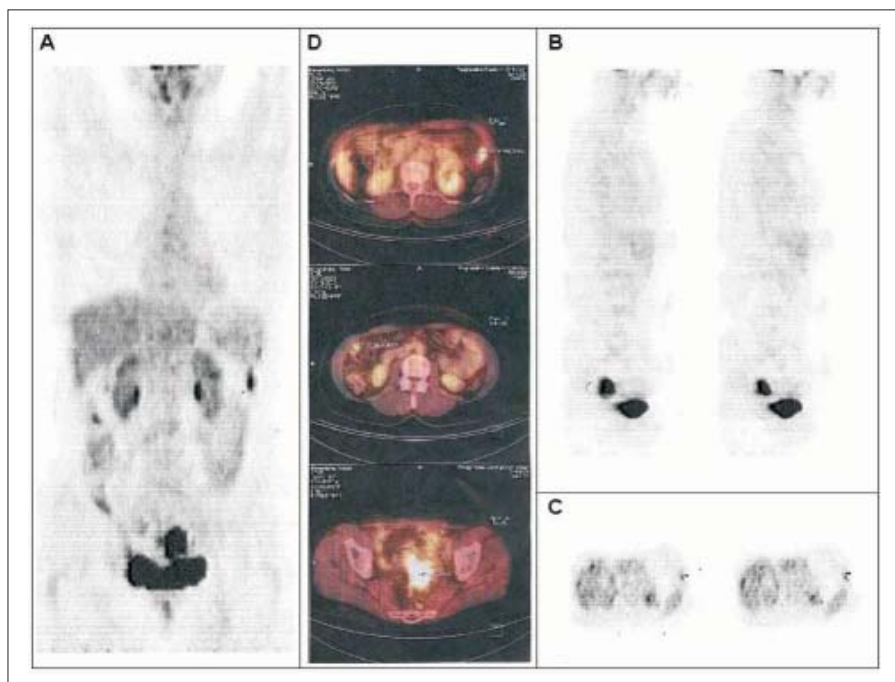


Fig. 2. Metastases of ovarian cancer in pelvis minor (b&w image-PET, color image -PET-CT fusion)
Ryc. 2. Przerzuty raka jajnika do miednicy mniejszej (obraz czarno-biały -PET, w kolorze fuzja obrazów PET-CT)

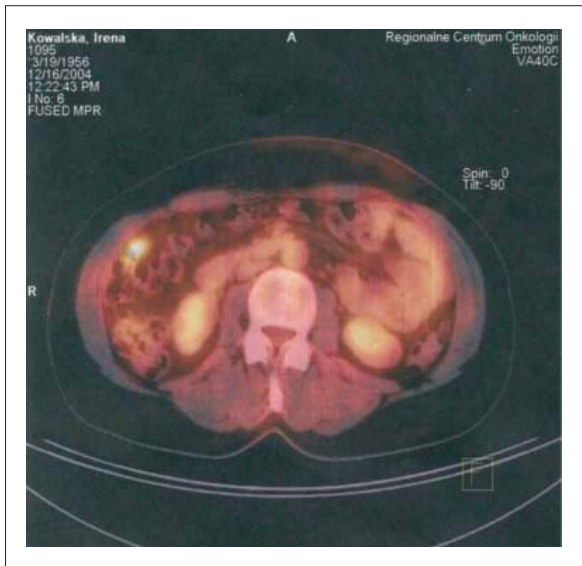


Fig. 3. Metastases of ovarian cancer in pelvis minor
Ryc. 3. Przerzuty raka jajnika do miednicy mniejszej

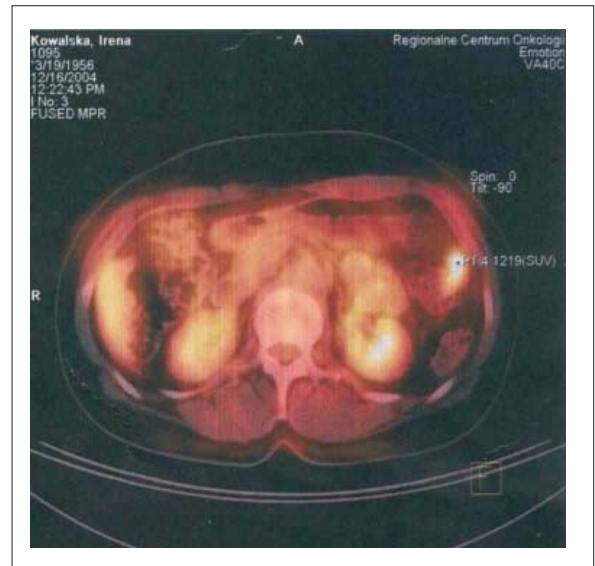
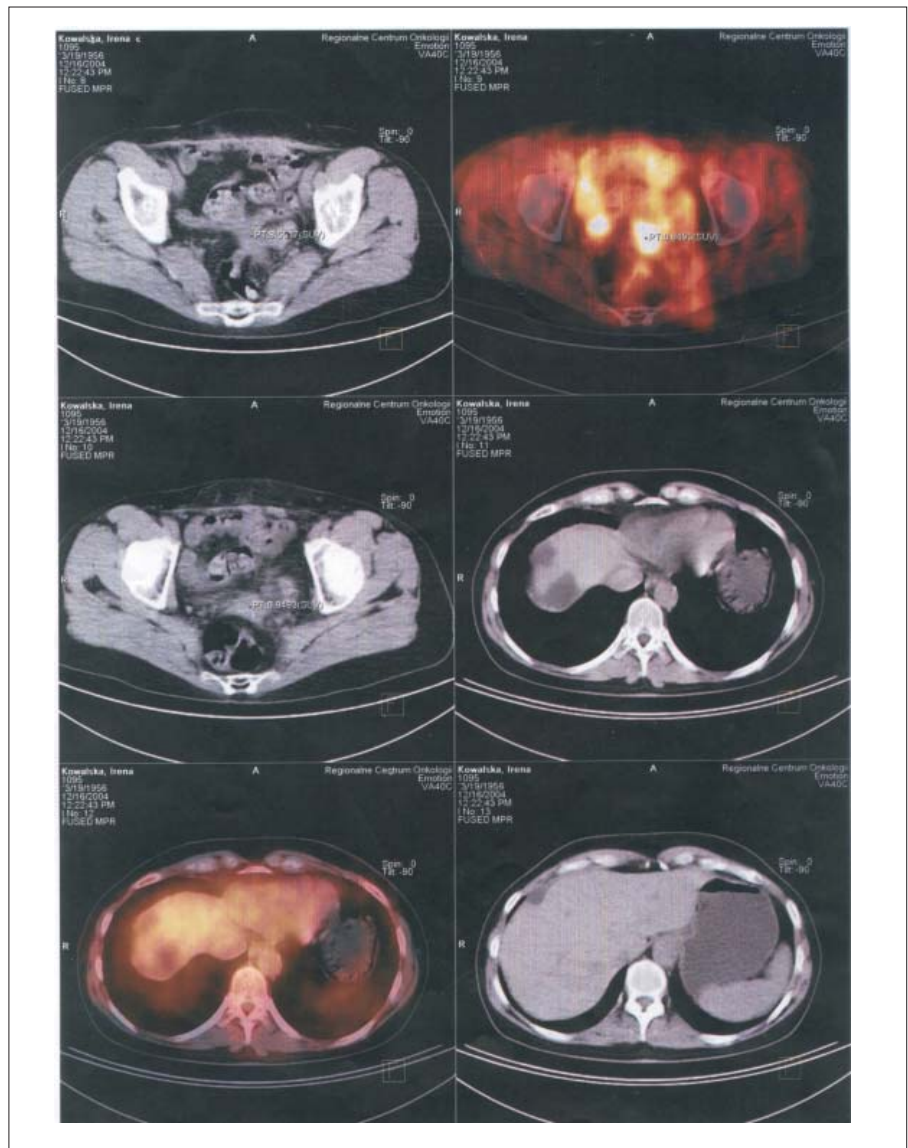


Fig. 4. Metastases of ovarian cancer in pelvis minor
Ryc. 4. Przerzuty raka jajnika do miednicy mniejszej

Fig. 5. Metastases of ovarian cancer in pelvis minor
Ryc. 5. Przerzuty raka jajnika do miednicy mniejszej



Cervical cancer

In clinical staging of cervical cancer CT has the diagnostic accuracy of 58-88% with quite low sensitivity (around 40%) [23]. Significant differences arise in estimation of infiltration in parametria. MRI is there more exact (80-92%) for clinical staging than CT. Loft et al [24] underline special meaning of PET/CT in clinical stages higher than FIGO IB.

When comparing various methods for judgment of the pelvic and paraaortic lymph nodes' involvement PET is referred to as more efficient than other techniques [25-27]. It is of special importance, since metastases in lymph nodes are important prognostic factors in cervical cancer and influence the course of therapy [28-30]. Narayan et al. [31] report higher sensitivity of PET compared to MRI (85% vs. 75%) in detection of the metastatic lymph nodes. Even higher sensitivity (97% vs. 80%) is evaluated by Reinhard et al. [26]. Other authors also report high efficacy of PET in diagnosing lesions in the lymph nodes [27,33-34]. Grigsby et al. in a multifactor analysis discovered that the status of paraaortal lymph nodes diagnosed positively in PET turned out to be the most important independent prognostic factor.

In a prospective study on detection of metastatic lymph nodes in 15 patients suffering from vulvar cancer with PET by Cohn et al. [35] sensitivity was low (67%), while selectivity was high (97%). Authors conclude, that despite PET cannot replace histological examination, it is a valuable tool in planning radiotherapy.

MONITORING OF THERAPY

The objective of the second-look laparotomy is evaluation of response to chemotherapy, however its performance does not improve survival [7]. In some 50% of patients after a negative second-look laparotomy a metastasis develops, since a microscopic lesion cannot be seen. Some authors consider application of PET instead second-look laparotomy [2]. According to Zimny et al. [18] average time to detection of metastasis after a negative PET is 20 months, compared to only six months after a positive PET. The authors are of opinion, that use of PET may delay second-look operation in a selected group of patients [36].

Autorzy określili czułość i specyficzność na poziomie 78% i 86% odpowiednio.

Murakami i wsp. [20] stwierdzili wysoką czułość w wykrywaniu przerzutów raka jajnika zlokalizowanych zarówno wewnątrz- jak i zewnątrzotrzewnowo (93,95 oraz 92,9% odpowiednio). Simcock i wsp. [21] oraz Khan i wsp. [22] podkreślają dużą przydatność pozytonowej emisyjnej tomografii w połączeniu z oznaczaniem markera CA125 w monitorowaniu pacjentek z rakiem jajnika.

Rak szyjki macicy

W ocenie stopnia zaawansowania klinicznego raka szyjki macicy TK cechuje się dokładnością diagnostyczną na poziomie 58 – 88% przy dość niskiej czułości tej metody (ok.40%) [23]. Duże rozbieżności istnieją w ocenie nacieku przymacicz. Rezonans magnetyczny jest metodą bardziej dokładną (80 – 92%) w określeniu klinicznego zaawansowania raka szyjki macicy aniżeli TK. Loft i wsp. [24] podkreślają szczególne znaczenie PET/CT w ocenie stopnia zaawansowania pacjentek z rakiem szyjki w stopniu wyższym aniżeli IB wg FIGO.

Porównując ocenę zajęcia procesem nowotworowym węzłów chłonnych miednicznych i paraaortalnych podkreśla się znaczną wyższość pozytonowej tomografii emisyjnej nad innymi metodami [25-27]. Fakt ten ma szczególne znaczenie, gdyż zajęcie węzłów chłonnych jest istotnym czynnikiem prognostycznym w raku szyjki macicy i ma wpływ na wybór drogi leczenia [28-30]. Narayan i wsp. [31] donoszą o wyższej czułości PET w wykrywaniu przerzutów do węzłów chłonnych aniżeli metoda rezonansu magnetycznego (85% vs 75%). Jeszcze wyższą dokładność diagnostyczną PET wykazali Reinhardt i wsp. (97% vs 80%) [26]. Inni autorzy potwierdzają również wysoką czułość PET w wykrywaniu zmian w węzłach chłonnych [27, 33-34]. Za pomocą analizy wieloczynnikowej, Grigsby i wsp. [25] potwierdzili, iż stan węzłów chłonnych okołoaortalnych, których zajęcie procesem nowotworowym autorzy uwidaczniali za pomocą PET, okazał się najważniejszym, niezależnym czynnikiem prognostycznym.

Cohn i wsp. [35] w prospektywnych badaniach nad zastosowaniem pozytonowej tomografii emisyjnej w wykrywaniu przerzutów do węzłów chłonnych pachwinowych u 15 pacjentek z rakiem sromu, wykazali niską czułość (67%) i wysoką specyficzność (95%) badania w tej grupie chorych. Autorzy uważają, iż PET pomimo, że nie może zastępować badania histopatologicznego jest pomocnym narzędziem w planowaniu radioterapii.

MONITOROWANIE LECZENIA

Laparotomia second-look ma na celu określenie odpowiedzi na chemioterapię, lecz jej wykonanie nie wpływa na długość przeżycia [7]. U około 50% pacjentek, u których w laparotomii second-look nie wykazano zmian, dochodzi do wznowy procesu, gdyż w czasie

DETECTION OF METASTASIS IN MALIGNANT NEOPLASM CASES

FDG-PET may be an important tool in detection of minimal metastases in patients, in whom classic imaging techniques due to postoperative malformations. CT and MRI are found helpful in detection and confirmation of minimal disseminated lesions in peritoneum.

Ovarian cancer

Application of PET in detection of the ovarian cancer metastasis was primarily described by Karlan et al. [37] in 1993. Zimny et al. [18] performed an analysis of 54 cases and evaluated sensitivity and selectivity of PET in diagnosis of the ovarian cancer metastases at the level of 83% and 88%. However accuracy of diagnosis varied in sub-groups of patients. PET results were more adequate in patients with a suspected metastasis (93%) than in clinically negative ones (71%).

Publications of Grisar et al. [38] also emphasize the advantages of PET/CT over other, classic imaging techniques. The sensitivity and selectivity of PET in detection of the metastases was estimated as 97% and 94% (for classic imaging 40% and 65%) respectively. Sironi et al. [39] analyzed 31 cases of women monitored for ovarian cancer and calculated sensitivity, selectivity and diagnostic accuracy of PET/CT as 78%, 75%, 78% respectively. Slightly lower values are given by Pannu et al. [5]. Based on 16 cases sensitivity of PET/CT was 72%, selectivity 40% and accuracy 62,5%.

Cervical cancer

Among women treated for cervical cancer the metastases appear in 6,5% after surgery and in some 26,2% after teletherapy [2]. In the diagnostics of a recurrent disease sonography, CT and MRI are found useful. However with these techniques it is hard to distinguish focal metastases from postoperative and postirradiation fibrosis or to detect metastatic lymph nodes of normal size. PET is a highly effective technique of the detection and localization of metastases throughout the whole body in a single examination.

Park et al. [40] analyzed 36 patients monitored for cervical cancer and estimated sensitivity, selectivity and accuracy of CT as 78%, 83%, 81%, while for PET the figures were 100%, 94%, 97%. Results obtained by Sun et al. [41] for FDG-PET sensitivity and selectivity are comparable: 90% and 100%

operacji nie udaje się uwidocznic zmian mikroskopijnej wielosci. Niektórzy autorzy rozważają zastosowanie metody pozytonowej tomografii emisyjnej zamiast zabiegu operacyjnego second-look [2]. Zimny i wsp. [18] wykazali, iż średni czas do momentu pojawienia się wznowy wynosi 20 miesięcy dla pacjentek z ujemnym wynikiem PET, podczas gdy tylko 6 miesięcy dla kobiet, u których wykazano zmiany w PET. Autorzy uważają, iż wykonanie badania PET mogłoby odsunąć w czasie second-look laparotomię w wyselekcjonowanej grupie kobiet [36].

WYKRYWANIE WZNOWY NOWOTWORÓW ZŁOŚLIWYCH

FDG-PET może odgrywać istotną rolę w wykrywaniu niewielkich zmian przerzutowych u pacjentek, u których interpretacja klasycznych metod obrazowania jest utrudniona przez pooperacyjne zmiany anatomiczne (przemieszczenia). TK i NMR nie są uważane za dobre metody potwierdzające obecność drobnych zmian rozsiewowych w otrzewnej.

Rak jajnika

Zastosowanie metody pozytonowej tomografii emisyjnej w rozpoznawaniu wznowy raka jajnika po raz pierwszy opisał Karlan i wsp. [37] w roku 1993. Zimny i wsp. [18] analizując wyniki badań 54 pacjentek określili czułość i specyficzność metody pozytonowej tomografii emisyjnej w rozpoznawaniu wznowy raka jajnika na poziomie 83% i 88%. Jakkolwiek dokładność diagnostyczna była różna dla poszczególnych podgrup. PET okazał się metodą bardziej dokładną u chorych z podejrzeniem wznowy (93%) aniżeli u kobiet bez żadnych objawów klinicznych (71%).

Badania opublikowane przez Grisar i wsp. [38] również podkreślają znaczącą przewagę PET/CT nad klasycznymi metodami obrazowania. Czułość i specyficzność pozytonowej tomografii emisyjnej w rozpoznawaniu wznowy raka jajnika autorzy ocenili na poziomie 97% i 94% (dla metod klasycznych 40% i 65% odpowiednio). Sironi i wsp. [39], analizując wyniki badań 31 kobiet monitorowanych z powodu raka jajnika, określili czułość, specyficzność i dokładność diagnostyczną PET/CT na poziomie 78%, 75% i 78% odpowiednio. Nieco niższe wartości podają Pannu i wsp. [5]. Opierając się na 16 przypadkach, autorzy uzyskali czułość metody PET-CT - 72%, specyficzność 40% i dokładność 62,5%.

Rak szyjki macicy

U kobiet z rakiem szyjki macicy odsetek wznowy procesu nowotworowego wynosi ok. 6,5% w grupie leczonej operacyjnie i ok. 26,2% u pacjentek poddanych teleterapii [2]. W ocenie nawrotu choroby znajduje zastosowanie ultrasonografia, tomografia komputerowa oraz rezonans magnetyczny. Przy użyciu wyżej wymienionych technik bardzo trudno odróżnić jest ogniska wznowy od miejsc zwłóknień pooperacyjnych i popro-

MONITORING OF TREATMENT AND PROGNOSIS

High sensitivity of FDG-PET in monitoring of cervical cancer is reported by Nakamoto et al. [42]. These authors performed PET twice in each case: before radiotherapy and average 4,6 months after complete treatment. PET became helpful, and its sensitivity, selectivity and accuracy were 100%, 60%, 70% respectively. Relatively low selectivity results from quite high rate of false positive results for inflammatory changes.

In Grigsby et al. [25] study presence of the metastases in paraortic lymph nodes was tested with PET and CT. A 2-year metastasis-free rate was 64% in PET and CT negative patients, 18% in CT negative and PET positive, and 14% in PET and CT positive ones. In a multifactor analysis the most important prognostic feature was the detection of the positive lymph nodes with PET. Similar data are given by Miller et al. [43]. In authors' opinion with the application of PET a group

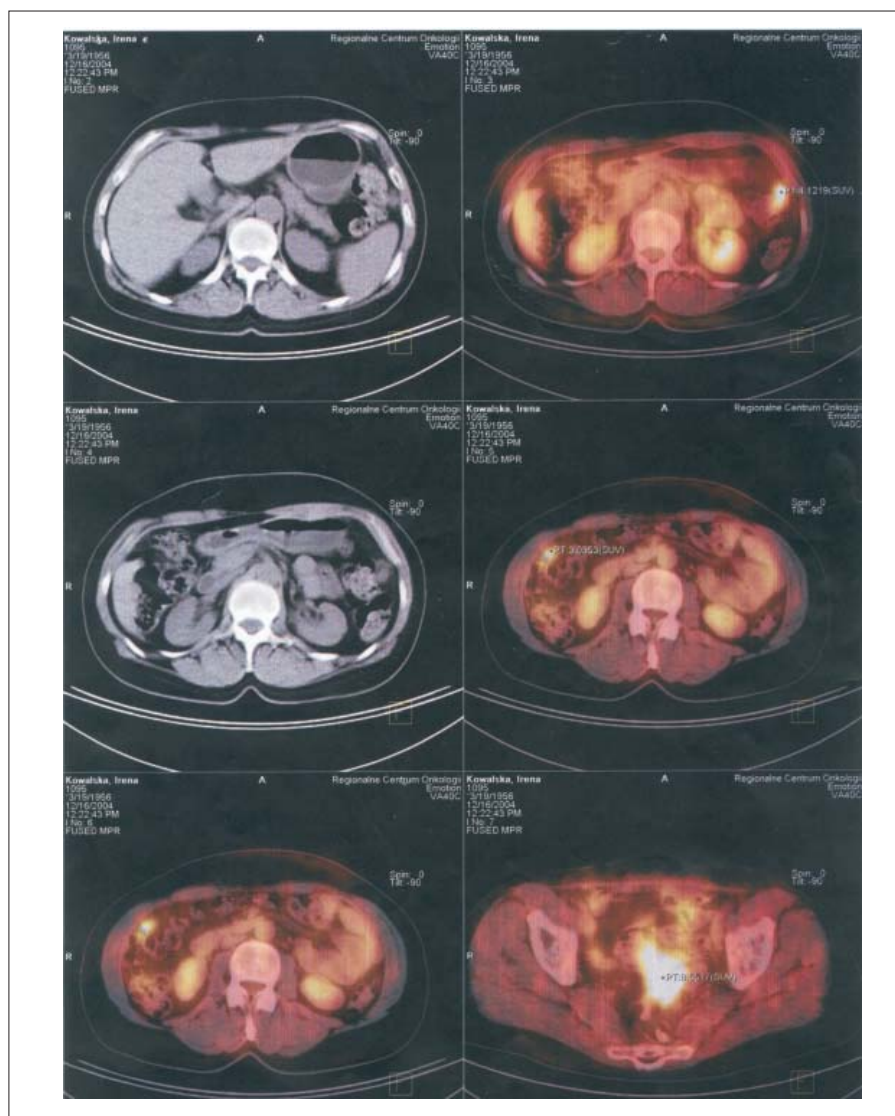
miennych, czy też wykryć normalnej wielkości węzły chłonne zmienione nowotworowo. Pozytonowa tomografia emisyjna jest skuteczną techniką w rozpoznawaniu miejsc wznowy cechującą się możliwością uzyskania obrazów całego ciała podczas jednego badania.

Park i wsp. [40], analizując wyniki badań 36 pacjentek monitorowanych z powodu raka szyjki macicy, określili czułość, specyficzność i dokładność diagnostyczną TK na poziomie 78%, 83% i 81% odpowiednio, natomiast dla PET odpowiadające wartości wynosiły 100%, 94% i 97%. Podobnie Sun i wsp. [41] uzyskali czułość i specyficzność FDG PET 90% i 100%.

MONITOROWANIE LECZENIA I PROGNOZOWANIE

Nakamoto i wsp. [42] donoszą o wysokiej czułości FDG PET w monitorowaniu leczenia raka szyjki macicy. Autorzy wykonywali dwukrotnie badania pozytonowej tomografii emisyjnej – przed rozpoczęciem radioterapii oraz średnio 4,6 miesiąca po zakończeniu leczenia. PET okazał się użytecznym narzędziem diagnostycz-

Fig. 6. Metastasis of cervical cancer
Ryc. 6. Wznowa raka szyjki macicy



of patients with poor prognosis can be distinguished and more aggressive treatment can than be applied.

CONCLUSIONS

PET is a helpful diagnostic method which supplements classic imaging techniques. PET/CT enables compilation of morphological and functional data, thus rising chances for the detection of an adnexal tumor. It also helps in diagnosis of the metastases and in qualification for surgical treatment [44]. Minimal intraperitoneal dissemination of ovarian cancer, hardly visible in CT may present intensified capture of FDG and thus be detected in PET.

Qualification of the patients to PET must be thoughtful because of its high cost. However in many cases PET is the only method of correct qualification to optimal therapy and gives a chance to improve late results [45-47].

nym, a jego czułość, specyficzność i dokładność diagnostyczna wynosiła 100%, 60% i 70% odpowiednio. Relatywnie niska specyficzność metody wynikała z dużego odsetka wyników fałszywie dodatnich w przypadku zmian zapalnych.

Grigsby i wsp. [25] oceniali obecność przerzutów do węzłów chłonnych okołoaortalnych za pomocą PET i TK. Odsetek 2-letnich przeżyć wolnych od nawrotu wynosił 64% w grupie pacjentek z ujemnym wynikiem PET i TK, 18% w grupie z ujemnym TK i dodatnim PET oraz 14% z dodatnim wynikiem zarówno PET jak i TK. Analiza wieloczynnikowa wykazała, że najważniejszym czynnikiem prognostycznym była obecność przerzutów do węzłów chłonnych wykryta za pomocą badania PET. Podobne dane przedstawili Miller i wsp. [43]. Autorzy uważają, że za pomocą badania pozytonowej tomografii emisyjnej można wyodrębnić podgrupę chorych mających złe rokowanie, u których należy wdrożyć bardziej agresywne leczenie.

PODSUMOWANIE

Pozytonowa tomografia emisyjna jest przydatnym narzędziem diagnostycznym uzupełniającym klasyczne metody obrazowania. PET/CT umożliwia łączenie danych morfologicznych i czynnościowych, zwiększając szansę na wykrycie obecności guza w przypadkach, gdy pojedyncza metoda jest nieskuteczna. PET/CT może być przydatny w rozpoznawaniu wznowy procesu nowotworowego i kwalifikacji pacjentek do zabiegu operacyjnego [44]. Niewielkie zmiany rozsiewowe wewnątrztrzewnowe raka jajnika, które są trudne do uwidocznienia za pomocą tomografii komputerowej, mogą wykazywać zwiększony wychwyt FDG i tym samym być uwidocznione za pomocą PET.

Ze względu na wysoki koszt badania PET należy właściwie i rozważnie kwalifikować chore do tego badania. Jednakże wykonanie badania pozytonowej tomografii emisyjnej niejednokrotnie umożliwia właściwą kwalifikację chorych do zastosowania optymalnej metody leczenia i stwarza szansę na uzyskanie poprawy odległych wyników terapii [45- 47].

Piśmiennictwo / References:

1. **Lai CH, Yen TC, Chang TC et al** Positron emission tomography imaging for gynecologic malignancy. *Curr Opin Obstet Gynecol.* 2007;19(1):37-41.
2. **Kim E.E.:** Whole-body positron emission tomography and positron emission tomography/computed tomography in gynecologic oncology. *Int J Gynecol Cancer.* 2004;14(1):12-22.
3. **Kubota K.:** From tumor biology to clinical PET: a review of positron emission tomography (PET) in oncology. *Ann Nucl Med.* 2001; 15:471-86.
4. **Widorbska W, Lewandowska A.:** Pozytonowa tomografia emisyjna – nowe narzędzie diagnostyczne w onkologii. Nowotwory. *Journal of Oncology.* 2004; 54 (1): 50 – 53.
5. **Pannu HK, Cohade C, Bristow RE et al.:** PET-CT detection of abdominal recurrence of ovarian cancer: radiologic-surgical correlation. *Abdom Imaging.* 2004; 29(3):398-403.
6. **Tewson TJ, Krohn KA.:** PET radiopharmaceuticals: state-of-the-art and future prospects. *Semin Nucl Med.* 1998;28(3):221-34.
7. **Markowska J, Markowska A.:** Epidemiologia raka jajnika w: Onkologia ginekologiczna, red. Markowska J. Wydawnictwo Medyczne Urban & Partner, Wrocław, 2002: 918-925.
8. **Grabiec M, Walentowicz M, Nowicki P et al.:** Przydatność metody pozytonowej tomografii emisyjnej, ultrasonografii oraz tomografii rezonansu magnetycznego w ocenie nawrotu śluzowego raka jajnika typu "borderline" – opis przypadku. *Ultrason Ginekol Położn 2005 Vol. I nr 1 s. 69-71.*
9. **Grabiec M, Walentowicz M, Nowicki P.:** Ocena czułości, swoistości i dokładności diagnostycznej pozytonowej tomografii emisyjnej, ultrasonografii i tomografii komputerowej w diagnostyce nawrotu choroby u pacjentek leczonych z powodu raka jajnika. *Gin Pol* 2006;77(10):746-52.
10. **Hubner KF, McDonald TW, Niethammer JG et al.:** Assessment of primary and metastatic ovarian cancer by positron emission tomography (PET) using 2-[18F]deoxyglucose (2-[18F]FDG). *Gynecol Oncol.* 1993; 51(2):197-204.
11. **Zimny M, Siggelkow W, Schroder W et al.:** 2-[Fluorine-18]-fluoro-2-deoxy-d-glucose positron emission tomography in the diagnosis of recurrent ovarian cancer. *Gynecol Oncol.* 2001; 83(2):310-5.
12. **Grab D, Flock F, Stohr I, et al.:** Classification of asymptomatic adnexal masses by ultrasound, magnetic resonance imaging, and positron emission tomography. *Gynecol Oncol.* 2000;77(3):454-9.
13. **Risum S, Hogdall C, Loft A et al.:** The diagnostic value of PET/CT for primary ovarian cancer—a prospective study. *Gynecol Oncol.* 2007, 105(1):145-9.
14. **Schroder W, Zimny M, Rudlowski C et al.:** The role of 18F-fluoro-deoxyglucose positron emission tomography (18F-FDG PET) in diagnosis of ovarian cancer. *Int J Gynecol Cancer.* 1999; 9(2):117-122.
15. **Nakahara T, Fuji H, Ide M et al.:** F-18 FDG uptake in endometrial cancer. *Clin Nucl Med* 2001; 26: 82-83.
16. **Umesaki N, Tanaka T, Miyama M et al.:** Positron emission tomography with (18)F-fluorodeoxyglucose of uterine sarcoma: a comparison with magnetic resonance imaging and power Doppler imaging. *Gynecol Oncol.* 2001;80(3):372-7.
17. **Suzuki R, Miyagi E, Takahashi N et al.:** Validity of positron emission tomography using fluoro-2-deoxyglucose for the preoperative evaluation of endometrial cancer. *Int J Gynecol Cancer.*
18. **Zimny M, Siggelkow W, Schroder W et al.:** 2-[Fluorine-18]-fluoro-2-deoxy-d-glucose positron emission tomography in the diagnosis of recurrent ovarian cancer. *Gynecol Oncol.* 2001; 83(2):310-5.
19. **Manuel M., Holschneider CH, Williams CM et al.:** Correlations of FDG-PET scans with surgicopathologic findings in ovarian cancers. *J Nucl Med* 2002; 43:29-32.
20. **Murakami M, Miyamoto T, Iida T et al.:** Whole-body positron emission tomography and tumor marker CA125 for detection of recurrence in epithelial ovarian cancer. *Int J Gynecol Cancer.* 2006;16 Suppl 1:99-107.
21. **Simcock B, Neesham D, Quinn M et al.:** The impact of PET/CT in the management of recurrent ovarian cancer. *Gynecol Oncol.* 2006;103(1):271-6.
22. **Khan N, Oriuchi N, Yoshizaki A et al.:** Diagnostic accuracy of FDG PET imaging for the detection of recurrent or metastatic gynecologic cancer. *Ann Nucl Med.* 2005;19(2):137-45.
23. **Morice P, Sabourin JC, Pautier P et al.:** Isolated para-aortic node involvement in stage IB/II cervical carcinoma. *Eur J Gynaecol Oncol.* 2000;21(2):123-5.
24. **Loft A, Berthelsen AK, Roed H et al.:** The diagnostic value of PET/CT scanning in patients with cervical cancer: A prospective study. *Gynecol Oncol.* 2007;106(1):29-34.
25. **Grigsby PW, Siegel BA, Dehdashti F.:** Lymph node staging by positron emission tomography in patients with carcinoma of the cervix. *J Clin Oncol.* 2001;19(17):3745-9.
26. **Reinhardt MJ, Ehrhrit-Braun C, Vogelgesang D et al.:** Metastatic lymph nodes in patients with cervical cancer: detection with MR imaging and FDG-PET. *Radiology* 2001; 218: 776-82.
27. **Sugawara Y, Eisbruch A, Kosuda S et al.:** Evaluation of FDG PET in patients with cervical cancer. *J Nucl Med.* 1999;40(7):1125-31.
28. **Belhocine T, Thille A, Fridman V et al.:** Contribution of whole-body 18FDG PET imaging in the management of cervical cancer. *Gynecol Oncol.* 2002;87(1):90-7.
29. **Unger JB, Ivy JJ, Connor P et al.:** Detection of recurrent cervical cancer by whole-body FDG PET scan in asymptomatic and symptomatic women. *Gynecol Oncol.* 2004;94(1):212-6.
30. **Unger JB, Lilien DL, Caldito G et al.:** The prognostic value of pretreatment 2-[F]-fluoro-2-deoxy-d-glucose positron emission tomography scan in women with cervical cancer. *Int J Gynecol Cancer.* 2007,15.
31. **Narayan K, Hicks RJ, Jobling T et al.:** A comparison of MRI and PET scanning in surgically staged loco-regionally advanced advanced cervical cancer: potential impact on treatment. *Int J Gynecol Cancer* 2001; 11:263-271.
32. **Chung HH, Kim SK, Kim TH et al.:** Clinical impact of FDG-PET imaging in post-therapy surveillance of uterine cervical cancer: from diagnosis to prognosis. *Gynecol Oncol.* 2006;103(1):165-70.
33. **Chung HH, Jo H, Kang WJ et al.:** Clinical impact of integrated PET/CT on the management of suspected cervical cancer recurrence. *Gynecol Oncol.* 2007;104(3):529-534.

34. **Amit A, Beck D, Lowenstein L et al.**: The role of hybrid PET/CT in the evaluation of patients with cervical cancer. *Gynecol Oncol.* 2006;100(1):65-9.
35. **Cohn DE, Dehdashti F, Gibb RK et al.**: Prospective evaluation of positron emission tomography for the detection of groin node metastases from vulvar cancer. *Gynecol Oncol.* 2002;85(1):179-84.
36. **Kim S, Chung JK, Kang SB et al.**: Usefulness of FDG PET for assessment of early recurrent epithelial ovarian cancer. *AJR Am J Roentgenol.* 2002;179(2):391-5.
37. **Karlan BY, Hawkins R, Hoh C et al.**: Whole-body positron emission tomography with 2-[18F]-fluoro-2-deoxy-D-glucose can detect recurrent ovarian carcinoma. *Gynecol Oncol.* 1993;51(2):175-81.
38. **Grisaru D, Almog B, Levine C et al.**: The diagnostic accuracy of 18F-fluorodeoxyglucose PET/CT in patients with gynecological malignancies. *Gynecol Oncol.* 2004;94(3):680-4.
39. **Sironi S, Messa C, Mangili G et al.**: Integrated FDG PET/CT in patients with persistent ovarian cancer: correlation with histologic findings. *Radiology.* 2004;233(2):433-40.
40. **Park DH, Kim KH, Park SY et al.**: Diagnosis of recurrent uterine cervical cancer: computed tomography versus positron emission tomography. *Korean J Radiol.* 2000;1(1):51-5.
41. **Sun SS, Chen TC, Yen RF et al.**: Value of whole body 18F-fluoro-2-deoxyglucose positron emission tomography in the evaluation of recurrent cervical cancer. *Anti-cancer Res.* 2001;21(4B):2957-61.
42. **Nakamoto Y, Eisbruch A, Achtyes ED et al.**: Prognostic value of positron emission tomography using F-18-fluorodeoxyglucose in patients with cervical cancer undergoing radiotherapy. *Gynecol Oncol.* 2002;84(2):289-95.
43. **Miller TR, Pinkus E, Dehdashti F et al.**: Improved prognostic value of 18F-FDG PET using a simple visual analysis of tumor characteristics in patients with cervical cancer. *J Nucl Med.* 2003; 44(2):192-7.
44. **Nakamoto Y, Saga T, Fujii S. et al.**: Positron emission tomography application for gynecologic tumors. *Int J Gynecol Cancer.* 2005 Sep-Oct;15(5):701-9.
45. **Unger JB, Lilien DL, Caldito G et al.**: The prognostic value of pretreatment 2-[F]-fluoro-2-deoxy-d-glucose positron emission tomography scan in women with cervical cancer. *Int J Gynecol Cancer.* 2007 Mar 15.
46. **Belhocine T.**: An appraisal of 18F-FDG PET imaging in post-therapy surveillance of uterine cancers: clinical evidence and a research proposal. *Int J Gynecol Cancer.* 2003;13(2):228-33.
47. **Yen TC, Lai CH.**: Positron emission tomography in gynecologic cancer. *Semin Nucl Med.* 2006; 36(1):93-104.