

Novelties in ultrasonographic illustration and evaluation of ovarian tumours

Nowości w obrazowaniu ultrasonograficznym i przedoperacyjnej ocenie nowotworów jajnika

© ONKOLOGIA I RADIOTERAPIA 3 (5) 2008

Review article/Artykuł poglądowy

ARTUR CZEKIERDOWSKI

Ośrodek: Katedra i Klinika Ginekologii Onkologicznej i Ginekologii AM w Lublinie
Kierownik: prof. zw. dr hab. n. med. Jan Kotarski

Address for correspondence/Adres do korespondencji:

Katedra i Klinika Ginekologii Onkologicznej i Ginekologii AM w Lublinie
ul. Staszica 16, 20-081 Lublin, Poland
tel. (81) 532 78 47, fax: (81) 532 06 08

Statistic/Statystyka

Word count/Liczba słów	2477/1942
Tables/Tabele	0
Figures/Ryciny	12
References/Piśmiennictwo	20

Published: 01.09.2008

Summary

Nowadays, the three-dimensional ultrasonography and sonoangiography 3D are a modern achievement in technology, used in ultrasound illustration of changes in the smaller pelvis in women. In many difficult situations, the examination "3D" enables to obtain a unique and precise evaluation of received information. Getting to know the modern way of using this method enables a precise preliminary differentiating diagnostics of changes of malignant and mild ovaries in women.

Key words: ovarian tumours, three-dimensional ultrasonography, sonoangiography 3D.

Streszczenie

Ultrasonografia trójwymiarowa i sonoangiografia 3D są najnowocześniejszym obecnie osiągnięciem technologii wykorzystywanym w ultradźwiękowym obrazowaniu zmian w miednicy mniejszej u kobiet. Badanie "3D" pozwala w wielu trudnych przypadkach na unikalną i precyzyjną ocenę uzyskanych informacji. Poznanie nowoczesnego sposobu wykorzystania tej metody, umożliwia precyzyjną wstępną diagnostykę różnicową zmian złośliwych i niezłośliwych jajników u kobiet.

Słowa kluczowe: nowotwory jajnika, ultrasonografia trójwymiarowa, sonoangiografia 3D

The evaluation of the probability of malignant tumour presence in the appendages of pelvis is one of the main aims of illustration research, as it can influence directly the optimal decision concerning the measures undertaken and the choice of non-invasive or surgery treatment for a given patient [1,2]. Suspected ovarian tumour or any other malignant change in the smaller pelvis may enable for an early referral of the patient to a specialised centre of oncological gynaecology.

The confirmation of early diagnosis and finding the correlation of sonographic tumour images with microscopic research results is one of the methods of increasing the number of performed optimal surgeries. It is also possible to apply an early enough applied proper neoadjuventive therapy, which can increase the chances of cure, relatively the elongation of the period of survival of patients suffering from ovary tumour.

Ovary enlargement, perceptible often in gynecological examination should be verified every single time in image examination, in practice most often in ultrasound examination with the use of diaphragm probes or through the stomach when the tumour size is considerable.

The tumour volume in ml or cm^3 may be calculated according to the ellipsoid formula:

$$V = D \text{ (cm)} \times S \text{ (cm)} \times W \text{ (cm)} \times 0,532$$

(V- volume, D – length, S – width, W – the ovary height.

This measurement possibility is calculated by means of automatic software of most of modern ultrasound devices. The ovary volume is most often considered as wrong when it exceeds 20 cm^3 in menopausal patients or 10 cm^3 in patients after menopause [3].

Changes in ovary morphological image, seen in the tumour ultrasound examination, have a well-known and direct link with the existing risk of malignant tumour presence, apart from the currently controversial antigen CA-125 concentration evaluation [3]. The statement of solid fields, not regular papillary excrescences or thickened septum presence in the multichamber tumour increases the risk of ovary tumour existence. If these changes are present, the main description of the sonographic examination should always contain its number, and to the papillary excrescences additionally you should give the measures on the change basis or its height.

One of the simple and practical divisions of ovary tumour is the suggested by Granberg et al. [4] system in which the sonographically detected tumours are separated into:

- one-chamber
- one-chamber with solid elements
- multichamber
- multichamber with solid elements
- solid

Ocena prawdopodobieństwa istnienia nowotworu złośliwego w wykrytym guzie przydatków macicy jest jednym z najważniejszych celów badania obrazowego, gdyż może wpływać bezpośrednio na podjęcie optymalnej dla danej chorej decyzji dotyczącej sposobu postępowania i wyboru leczenia zachowawczego lub operacyjnego [1,2]. Podejrzenie raka jajnika lub innej zmiany złośliwej w miednicy mniejszej może pozwolić na wczesne skierowanie kobiety do ośrodka wyspecjalizowanego w ginekologii onkologicznej.

Potwierdzenie wstępnego rozpoznania i znalezienie korelacji obrazów sonograficznych guza z wynikami badania mikroskopowego jest jednym ze sposobów zwiększenia liczby wykonywanych optymalnych zabiegów chirurgicznych. Możliwa jest też wtedy odpowiednio wcześniej zastosowana właściwa terapia neoadjuwantowa, co może zwiększyć szanse wyleczenia, względnie wydłużyć okresu przeżycia chorych na raka jajnika.

Powiększenie jajnika wyczuwalne często w badaniu ginekologicznym należy każdorazowo zweryfikować w badaniu obrazowym, w praktyce najczęściej w badaniu ultradźwiękowym przy wykorzystaniu sond dopochwowych lub przezbrzusznym przy znaczących rozmiarach guza. Objętość guza w ml lub cm^3 można obliczyć wg wzoru dla elipsoidy:

$$V = D \text{ (cm)} \times S \text{ (cm)} \times W \text{ (cm)} \times 0,532$$

(V – objętość, D – długość, S – szerokość, W – wysokość jajnika)

Możliwość tego pomiaru obliczana jest przy pomocy oprogramowania automatycznego większości współczesnych aparatów ultradźwiękowych. Objętość jajnika najczęściej uznawana jest za nieprawidłową, gdy przekracza 20 cm^3 u kobiet przed menopauzą lub 10 cm^3 u kobiet po menopauzie [3].

Zmiany w obrazie morfologicznym jajnika obrazowane w badaniu ultradźwiękowym guza mają, obok kontrowersyjnej obecnie oceny stężenia antygeny CA-125, znany i bezpośredni związek z ryzykiem istnienia nowotworu złośliwego [3]. Stwierdzenie obecności pól litych, nieregularnych wyrosła brodawkowatych lub pogrubiałych przegród w guzie wielokomorowym zwiększa ryzyko istnienia raka jajnika. Jeżeli zmiany te są obecne, to podstawowy opis badania sonograficznego powinien zawsze zawierać ich liczbę, a dla wyrosła brodawkowatych dodatkowo należy podać wymiary przy podstawie zmiany oraz jej wysokość.

Jednym z prostych i praktycznych podziałów guza jajnika jest zaproponowany przez Granberga i wsp. [4] system, w którym wykryte sonograficznie guzy dzielą się na:

- jednokomorowe,
- jednokomorowe z elementami litymi,
- wielokomorowe,
- wielokomorowe z elementami litymi,
- lite.

After the application of this classification system in multi-system examinations none of the one-chamber tumours appeared to be malignant. This system is still applied despite occasional reports of possibility of ovarz tumour existence in the nonechogenic cyst with a smooth surface of the wall.

The evaluation of the echogenicity of the fluid in the tumour may always also suggest a probable type of tissue changes. A series of tumours have a characteristic echostructure, as ovary endometriose, haemorrhage cysts or dermoide changes containing bone elements and/or fat masses. As a result of all this and in accordance with the recommendations of the Ultrasonography Section PTG in the description of the result of the ovary ultrasonography examination, the following data should every single time be placed:

1. location, size and ovaries echostructure.
2. Description of detected changes in the ovary, alternatively in the adnexa tumour (presence of septum, solid fields, papillar excrescences),
3. suggestions on the probable origin of the detected adnexa changes and their location in reference to the remaining pelvis structures,
4. Presence of other morphological changes in the pelvis organs,
5. Presence of the fluid in the pelvis or in the abdominal cavity,
6. In case of doppler examination and sonoangiography, the number and location of the tumour vessels.

The examples of illustration and measurement of the suspect changes detected in sonographic research of smaller pelvis are presented on the pictures 1-3.

In order to evaluate the fluid pocket, the body of the uterus should be seen in a peroneous section – the maximum height of the fluid behind the cervix should not exceed 5mm [5]. As a result of ultrasound examination, each part of the tumour containing solid elements, interventricular septum and papillar excrescences should be thoroughly described. The number of detected changes and the statement of double tumour are important in forecasting cancer presence as the malignant changes are often from both sides and sometimes, especially in case of mucous tumours, they can contain smaller internal cysts.

Among benign ovary tumours of mixed echogenicity, we can find tumours which contain the above mentioned suspicious structures suggesting a high risk of prolific process [6]. Some ovary-oviduct abscesses, dermoid or haemorrhage cysts, and endometriose are still the most frequent causa of falsely positive diagnosis, as they have a series of typical ultrasonographic traits of malignant tumours (picture 4).

Other rare ovary malignant tumours originating from reproductive cells or ovary edge in most cases in ultrasonographic examination contain a solid tumour structure, sometimes with visible small fluid fields. The suspicion of malignant tumour presence may be caused by the presence of an increased fluid amount in the

Po zastosowaniu tego systemu klasyfikacji w wielośrodkowych badaniach żaden z guzów jednokomorowych nie okazał się złośliwy. System ten jest w dalszym ciągu stosowany pomimo sporadycznych doniesień o możliwości istnienia raka jajnika w bezechogenicznej torbiele o gładkiej ścianie.

Ocena echogeniczności płynu w guzie również może sugerować prawdopodobny rodzaj zmian tkankowych. Szereg guzów ma charakterystyczną echostrukturę, a przykładami są endometrioza jajnika, torbiele krwotoczne, czy zmiany dermoidalne zawierające elementy kostne i/lub masy tłuszczowe. Z wymienionych wyżej względów oraz zgodnie z zaleceniami Sekcji Ultrasonografii PTG w opisie wyniku badania ultrasonograficznego jajników należy każdorazowo umieścić następujące dane:

1. Umieszczenie, rozmiary i echostrukturę jajników,
2. Opis wykrytych zmian w jajniku ewentualnie w guzie przydatkowym (obecność przegród, pól litych, wyrosła brodawkowatych),
3. Sugestie, co do prawdopodobnego pochodzenia wykrytych zmian przydatkowych i ich umiejscowienie w stosunku do pozostałych struktur miednicy,
4. Obecność innych zmian morfologicznych w narządach miednicy,
5. Obecność płynu w miednicy i ewentualnie w jamie brzusznej,
6. W przypadku badania dopplerowskiego i sonoangiografii liczbę i lokalizację naczyń guza.

Przykłady obrazowania i pomiaru podejrzanych zmian wykrywanych w badaniu sonograficznym miednicy mniejszej przedstawiają ryciny. 1-3.

W celu oceny kieszonki płynu należy uwidocznnić trzon macicy w przekroju strzałkowym – maksymalna wysokość płynu za szyjką macicy nie powinna przekraczać 5mm [5]. W wyniku badania ultradźwiękowego, każda część guza zawierająca elementy lite, przegrody i wyrosła brodawkowe powinna być dokładnie opisana. Liczba wykrytych zmian i stwierdzenie obustronności guza są ważne w prognozowaniu obecności raka, gdyż zmiany złośliwe często są obustronne i niekiedy, szczególnie w przypadku guzów śluzowych mogą zawierać mniejsze cysty wewnętrzne.

Wśród niezłośliwych guzów jajnika o mieszanej echogeniczności spotykane są guzy które zawierają opisane wyżej podejrzane struktury sugerujące wysokie ryzyko procesu rozrostowego [6]. Niektóre ropnie jajnikowo-jajowodowe, torbiele dermoidalne, lub krwotoczne i endometrioza są ciągle najczęstszą przyczyną rozpoznań fałszywie dodatnich, gdyż mają szereg typowych ultrasonograficznych cech nowotworów złośliwych (ryc.4)

Inne rzadkie nowotwory złośliwe jajnika pochodzące z komórek rozrodczych lub zrębu jajnika w większości przypadków w badaniu ultrasonograficznym posiadają strukturę guzów litych, niekiedy z widocznymi małymi polami płynowymi. Podejrzenie obecności nowotworu złośliwego może nasuwać obecność zwięk-

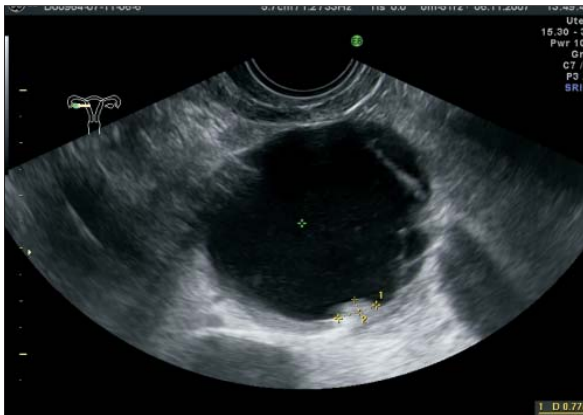

Fig. 1. Ovary multichamber tumour with papillar excrescence of the size 7,7x2,5mm for the cyst light in a 53-year-old patient. The suspected ovary cancer was confirmed by a histological insurgery examination

Ryc. 1. Guz wielokomorowy jajnika z wyrośnięciem brodawkowatym o wym. 7,7x2,5mm do światła torbieli u 53. letniej chorej. Podejrzenie raka jajnika potwierdzono histologicznym badaniem śródoperacyjnym

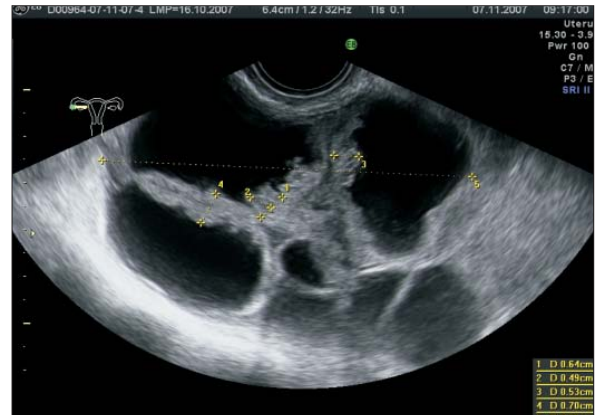

Fig. 2. Sonomorphology evaluation of different elements in a multichamber ovary tumour with solid elements. Histologically – serous ovary cancer

Ryc. 2. Ocena sonomorfologii różnych elementów w guzie wielokomorowym jajnika z elementami litymi. Histologicznie – rak srurowicy jajnika

Fig. 3. Outline (on the left) and measurement example (on the right) of the fluid space ("2" = 3,95 cm) behind the pelvis

Ryc. 3. Schemat (po lewej) i przykład pomiaru (po prawej) przestrzeni płynowej ("2" = 3,95cm) za macicą

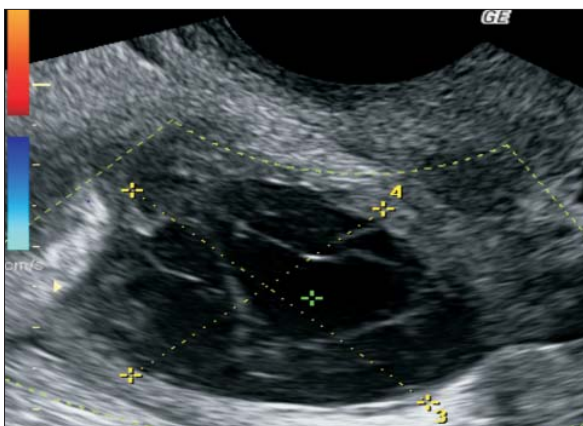
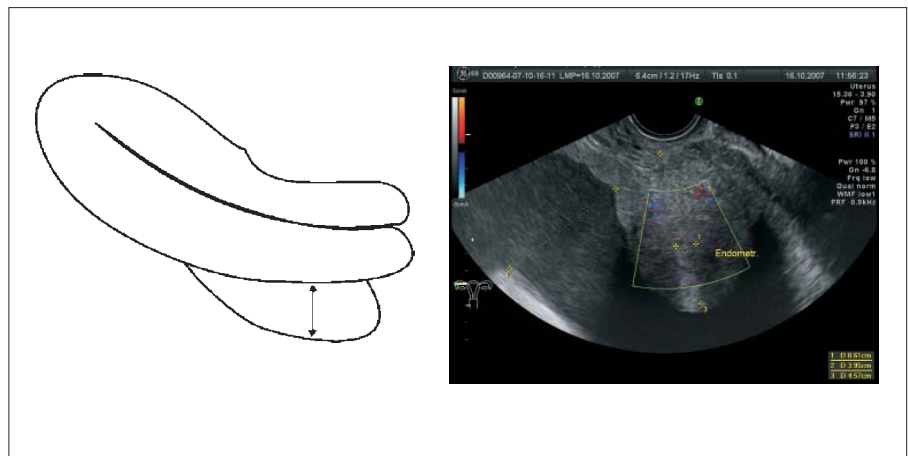


Fig. 4. The sonographically suspected adnexa tumour in a 52-year old patient three years after breast surgery because of nipple tumour – in histological examination ovary-oviduct abscess

Ryc. 4. Podejrzany sonograficznie guz przydatkowy u 52. letniej chorej 3 lata po oszczędzającej operacji piersi z powodu raka sutki – w badaniu histologicznym ropień jajnikowo – jajowodowy

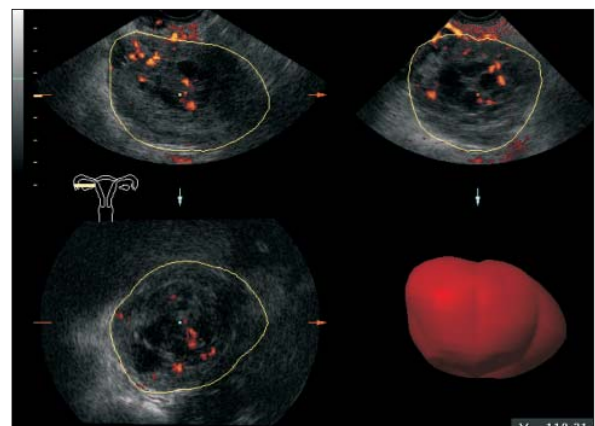


Fig. 5. Three-dimensional illustration and tumour volume in a 52 year old patient. In histological examination the presence of folliculoma malignum was presented

Ryc. 5. Obrazowanie trójwymiarowe i pomiar objętości guza u 52. letniej chorej. W badaniu histologicznym potwierdzono obecność folliculoma malignum

whole abdominal cavity, and in less advanced changes especially in the pelvis and only in the Douglas cavity [7]. The example of malignant granular ovary is presented on picture 5.

In order to develop, malignant tumours need the creation of a web of new vessels, This process, called angiogenesis, may be non-invasively examined by means of a colourful doppler ultrasonography. **For the vascular evaluation of adnexa tumour, measurements of indexes of PI pulsations and RI resistance factor are frequently used, rarely the evaluation of maximum speed of PSV flow (the so-called "Peak Systolic Velocity") and the examination of medium value in a time of maximum flow speed – TAMXV (the so-called "Time Averaged Maximum Velocity").** The examination of these parameters has however a significant limitations, as the number of vessels in the tumour and the way of their ramification and the length and width of microvessel net influence the resistance and speed of the flow. Blood viscosity, the vessel wall springiness, as well as the type of tissue surrounding the vessel are also important for the final result of the doppler examination [8]. We are not surprised by the considerable heterogeneity of the microcirculation in some malignant and benign tumours. The values of doppler flow coefficients may fluctuate significantly in the same tumour depending on several not controlled factors, the examination duration included. The blood overflow examination in ovary malignant tumour allows to find the vessels in which high speeds of late diastole flow are visible $>8\text{cm/s}$ and the decrease of resistance indexes $\text{RI} < 0,5$ and pulsation $\text{PI} < 0,8$. Another typical trait of the vessels of malignant tumours is often the PSV increase, which exceeds usually 12cm/s [6]. The picture 6 presents how to measure doppler parameters in a malignant cyst-solid ovary tumour.

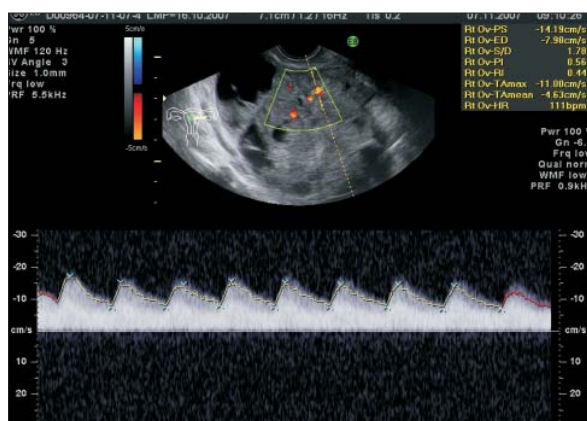


Fig. 6. A typical low-resistant flow in a metastasis tumour of the ovary. The values of pulsation index $\text{PI}=0,56$ and resistance index $\text{RI}=0,44$ as well as $\text{PSV}=14,19\text{cm/s}$ typical for neoangiogenesis
Ryc. 6. Typowy niskooporowy przepływ w przerzutowym guzie do jajnika. Wartości indeksu pulsacji $\text{PI}=0,56$ i oporu $\text{RI}=0,44$ oraz $\text{PSV}=14,19\text{cm/s}$ typowe dla neoangiogenezy

zowanej ilości płynu w całej jamie brzusznej, a w zmianach mniej zaawansowanych przede wszystkim w miednicy lub tylko w jamie Douglasa [7]. Przykład obrazowania złośliwego ziarnistaczaka jajnika przedstawia rycina 5.

Guzy złośliwe wymagają do swojego wzrostu powstawania sieci nowych naczyń. Proces ten, nazywany angiogenezą może być w sposób nieinwazyjny badany przy pomocy barwnej ultrasonografii dopplerowskiej. **W ocenie unaczynienia guza przydatkowego często wykorzystywane są obecnie pomiary indeksów pulsacji PI i wskaźnika oporu RI, rzadziej ocena maksymalnej skurczowej szybkości przepływu PSV (tzw. "Peak Systolic Velocity") oraz badanie wartości uśrednionej w czasie maksymalnej szybkości przepływu – TAMXV (tzw. "Time Averaged Maximum Velocity").** Badanie wymienionych parametrów ma jednak istotne ograniczenia, gdyż wpływ na opór i szybkość przepływu mają nie tylko liczba naczyń w guzie, ale też sposób ich rozgałęziania oraz długość i szerokość sieci mikronaczyń. Dla wyniku badania dopplerowskiego istotna jest również lepkość krwi, sprężystość ściany naczynia, a także rodzaj tkanki otaczającej naczynie [8]. Nie dziwi więc znaczna heterogeniczność mikrokążeń w niektórych guzach złośliwych i niezłośliwych. Wartości dopplerowskich współczynników przepływu mogą wahać się istotnie w tym samym guzie w zależności od szeregu niekontrolowanych czynników, w tym również czasu badania. Badanie przepływu krwi w guzie złośliwym jajnika pozwala na znalezienie naczyń, w których widoczne są często wysokie szybkości przepływu późnorozkurczowego $>8\text{cm/s}$ oraz spadek indeksów oporu $\text{RI} < 0,5$ i pulsacji $\text{PI} < 0,8$. Inną typową cechą naczyń guzów złośliwych jest często wzrost PSV, który przekracza zwykle 12cm/s [6]. Rycina 6 przedstawia sposób pomiaru parametrów dopplerowskich w złośliwym cystycznym guzie jajnika.

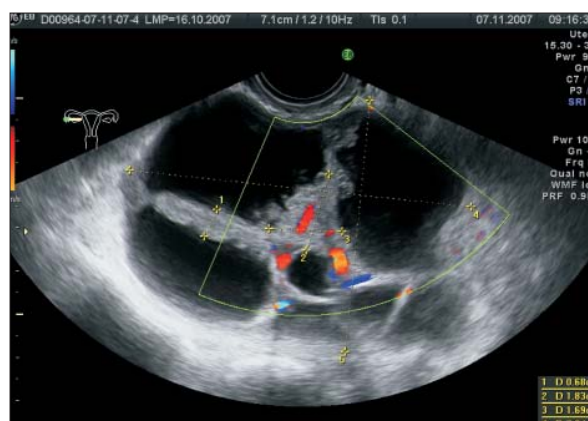

Fig. 7. The sonographically suspected big multichambered ovary tumour with solid field. Quite skimpy, but centrally located vessels are visible (trait COLOUR-2), histologically the ovary serous cancer
Ryc. 7. Podejrzany sonograficznie duży wielokomorowy guz jajnika z polem litym. Widoczne dość skąpe, ale centralnie zlokalizowane naczynia (cecha KOLOR-2), histologicznie rak surowicy jajnika

In the picture of doppler wave we cannot stated a characteristic 'notch' of early diastole. In the bzone decade several researchers thought that benign tumours characterise with a slow and highly resistant blood flow in regularly arranged vessels. Contrary to this, malignant tumours, not having in the vessels proper muscular membrane and which are accompanied by irregularities of vessel division, frequent arterial-venous anastomoses have a turbulent and low-resistant flow of blood ($PI < 0,8-1,0$ $RI < 0,4-0,5$). Unfortunately, these changes are not visible in all ovary malignant tumours, clinically low-advanced as well, and the changeability ranges PI and RI cover in a considerable scope [6,8]. Moreover, all modrn ultrasonographic aparatus allow to detect the low-resistant flow not only in the proper yellow body of the ovary, in inflammatory changes of the appendages, but also in the correct ovarz in the prolipheration phase of the cycle. On this account, **a big experience and correlation of resistance index value with the maximal spasmodic speed of the flow of the blood in the examined tumour is essential for a proper evaluation of the flow of the blood in suspected tumours.** A quality and quantity evaluation of the doppler flow of blood should be especially concentrated on the papillary excrescences, solid surfaces and tumour septum.

An interesting, but still subjective alternative research emthod of vascularity is a half-quantity estimation of the trait 'COLOUR' in the adnexa changes suggested bz Timmerman et al. [6]. The implied and the relatively simple method of estimation by points of this trait is as following:

- [1] lack of visible colour during all the research in the examined change,
- [2] minimal or moderate flow,
- [3] average-intensified flow,
- [4] heavz flow in the whole tumour.

Valentin et al. [9] suggest that the evaluation of the adnexa changes together with the use of doppler research on the flow of blood and colour Doppler increases the certaintz level with which the malignant and benign changes of the ovary are differentiated. The sonography diagnosis of typical malignant tumours in big tumours of pelvis adnexa is relatively easy – the most frequently visible are solid fields, not regular in the outline papillar excrescences and thickened septum and in many cases as well the free fluid in the peritoneal cavity [7].

The further improvement of prognostic values of ultraonography used in the differentiation of ovary tumours is possible, and the attempts for ovary tumours evaluation in three+dimensional research seem to be especially intereting. Additional use of 3D sonoangiography allows to make visible the spatial arrangement of very small vessels in solid fields and in the septum of cancerous change. In the ovary cancer, these vessels have most often a different course and location than in

W obrazie fali dopplerowskiej nie stwierdza się też charakterystycznego „wcięcia” wczesnorozkurczowego. W minionej dekadzie szereg badaczy sądziło, że guzy niezłośliwe charakteryzują się wolnym i wysokooporowym przepływem krwi w regularnie ułożonych naczyniach. W przeciwieństwie do tego guzy złośliwe nie mające w naczyniach prawidłowej błony mięśniowej, którym towarzyszą nieregularności podziału naczyń, częste anastomozy tętniczo-żyłne mają turbulentny i niskooporowy ($PI < 0,8-1,0$; $RI < 0,4-0,5$) przepływ krwi. Niestety, zmiany te nie są widoczne we wszystkich, w tym niskozaawansowanych klinicznie guzach złośliwych jajnika, a zakresy zmienności PI i RI pokrywają się w istotnym zakresie [6,8]. Co więcej, wszystkie nowoczesne aparaty ultrasonograficzne pozwalają na wykrywanie niskooporowego przepływu nie tylko w prawidłowym ciałku żółtym jajnika, w zmianach zapalnych przydatków, ale nawet w prawidłowym jajniku w fazie proliferacyjnej cyklu. Z tego względu **do poprawnej oceny przepływu krwi w podejrzanach guzach jajnika istotne jest duże doświadczenie i skorelowanie wartości indeksu oporu z maksymalną szybkością skurczową przepływu krwi w badanym guzie.** Jakościową i ilościową ocenę przepływu dopplerowskiego krwi należy skoncentrować przede wszystkim na wyroślach brodawkowatych, obszarach litych i na przegrodach guza.

Ciekawą, chociaż nadal subiektywną alternatywną metodą badania unaczynienia jest półilościowa ocena cechy "KOLOR" w zmianach przydatkowych zaproponowana przez Timmermana i wsp.[6]. Sugerowany i stosunkowo prosty sposób punktowej oceny tej cechy jest następujący:

- [1] brak uwidocznionego w czasie całego badania koloru w badanej zmianie,
- [2] minimalny lub umiarkowany przepływ,
- [3] średnio nasilony przepływ,
- [4] obfity przepływ w całym guzie.

Valentin i wsp. [9] sugerują, że ocena zmian przydatkowych z wykorzystaniem badania dopplerowskiego przepływu krwi i kolorowego Dopplera zwiększa stopień pewności, z jaką różnicowane są zmiany złośliwe i niezłośliwe jajnika. Diagnostyka sonograficzna typowych nowotworów złośliwych w dużych guzach przydatków macicy jest relatywnie łatwa – najczęściej widoczne są pola lite, nieregularne w obrysie wyrośla brodawkowate i pogrubiałe przegrody oraz w wielu przypadkach także wolny płyn w jamie otrzewnej (ryc.7).

Dalsza poprawa wartości prognostycznych ultrasonografii wykorzystywanej w różnicowaniu guzów jajnika jest możliwa, a szczególnie interesujące wydają się być próby oceny guzów jajnika w badaniu trójwymiarowym. Dodatkowe wykorzystanie sonoangiografii 3D umożliwia uwidocznienie przestrzennego układu bardzo małych naczyń w polach litych i w przegrodach zmian nowotworowej. W raku jajnika naczynia te mają

the malignant tumours. In case of small changes we suggest an additional reinforcement of the echo which can be heard from the stream of blood cells with intravenous contrastive means, as Levovist or Sonovue, which can increase the detection sensitivity of small tumour vessels. Preliminary results of usefulness method evaluation, although appealing, require a further clinical verification of a bigger number of patients suffering from ovary cancer [10]. In tumours exceeding the diameter of 8-10cm, it is not possible to illustrate the whole change in the intravaginal examination [11]. Due to the difficulty connected with sonoangiographic examination of such changes in the intraabdominal probe and especially the appearing artefacts of colour detecting caused by intestine peristalsis (so-called 'flash artifact'), a new concept has been suggested lately of implementing a so-called tumour sonoangiographic 'biopsy'. It seems that the 'biopsy' and sonoangiography evaluation of only chosen, well vascular fragments of the tumour such as septum, solid fields and papillary excrescences may be more prognostically reliable in the analysis of a net of malignant tumour vessels [12]. The picture 8 presents an example of simple three-dimensional and automatic sonoangiographic biopsy execution.

The two-dimensional illustration does not allow for a quantitative analysis of the changes vascularity in the uterus cavitz. 3D ultrasonography and three-dimensional sonoangiography allow a half-quantitative evaluation of tumour vasculosity [13,14]. Additional examination of values of vascular index VI, flow index FI and vascular flow index VFI allows to estimate simultaneously the increase of the number of vessels and the intensified flow in the examined tumour fragment. One of the solutions to the problem was the application of

najczęściej inny niż w guzach niezłośliwych przebieg i lokalizację. W zmianach małych proponowane jest też dodatkowe wzmocnienie echa odbitego od strumienia krwinek dożylnymi środkami kontrastującymi, takimi jak Levovist lub Sonovue, które mogą zwiększać czułość detekcji małych naczyń guza. Wstępne wyniki oceny przydatności metody, chociaż zachęcające, wymagają jednak dalszej weryfikacji klinicznej większej liczby chorych z rakiem jajnika [10]. W guzach przekraczających średnicę 8-10cm nie jest możliwe obrazowanie całości zmiany w badaniu przezpochwowym [11]. Z uwagi na fakt trudności badania sonoangiograficznego takich zmian w sondzie przezbrzuszej i przede wszystkim pojawiające się artefakty wykrywania koloru spowodowane perystaltyką jelit (tzw. "flash artifact") zaproponowano niedawno koncepcję wykonania tzw. "biopsji" sonoangiograficznej guza. Wydaje się, że ocena "biopsyjna" i sonoangiograficzna tylko wybranych, dobrze unaczynionych fragmentów guza takich jak przegrody, pola lite i wyrosła brodawkowate może być bardziej miarodajna prognostycznie w analizie sieci naczyń guzów złośliwych [12]. Przykład wykonania prostej trójwymiarowej i automatycznej biopsji sonoangiograficznej przedstawia rycina 8.

Obrazowanie dwuwymiarowe nie pozwala na ilościową analizę unaczynienia zmian w jamie macicy. Ultrasonografia 3D i sonoangiografia trójwymiarowa umożliwiają półilościową ocenę unaczynienia guza [13,14]. Dodatkowe badanie wartości indeksów unaczynienia VI, przepływu FI i indeksu przepływowo-naczyniowego VFI pozwala ocenić jednocześnie wzrost liczby naczyń i nasilony przepływ w badanym fragmencie guza. Jednym z rozwiązań tego problemu stało się zastosowanie oprogramowania VOCAL™, które umożliwia wykorzystanie opcji "3D power angio Doppler"



Fig. 8. Biopsy using the automatic volume measurement of the suspected part of the multichamber change of the diameter of about 40 mm in a patient suffering from ovary cancer with ascites. Below, there is the magnification and results of volume measurement of a chosen multichambered tumour fragment

Ryc. 8. Biopsja przy wykorzystaniu automatycznego pomiaru objętości podejrzanej części wielokomorowej zmiany o śr. ok.40mm chorej na raka jajnika z wodobrzuszem. Poniżej powiększenie i wyniki pomiaru objętości wybranego fragmentu guza wielokomorowego

VOCAL™ software, which enables the use of '3D power angio Doppler' and angiohistogram function in which the vascularity and flow indexes are counted automatically:

1. **vascular index** – VI characterizing the vessels' density.
2. **Flow index** – FI characterizing the intensity of the flow of the blood.
3. **Vascular flow index** – VFI allows to estimate simultaneously the vascularity and perfusion.

Vascular index – VI refers to the number of vessels in the examined lump. The measurement of this index value may be important in the recognition of fields of intense and feable vascularity. **Flow index FI** is characterized by a high speed of flow, typically met in arterial-venous fistula, which often accompany malignant changes in smaller pelvis. VFI is the product of both enumerated indexes. This index allows from one side to identify the fields of low vascularity and low flow speeds, and from the other side allows the detection of intense vascularity and high speeds of flow of blood in the examined fields of changes [15]. Picture 9 presents the biopsy and three-dimensional illustration of a set of vessels of ovary cancer and the angiohistogram of the same change.

The lack of possibility of doing the angiohistogram is not a barrier in the neoangiogenesis evaluation. So far, only preliminary research results were published, evaluating the usefulness of three-dimensional ultrasonography to the evaluation of vascularity of a big enough group of ovary tumours. The results of these researches are contradictory. One of them suggest that the evaluation of the vascularity of the whole visible tumour does not increase neither the sensitivity nor the specificity of the two-dimensional examination. Others

i funkcji angiohistogramu, w której automatycznie obliczane są indeksy unaczynienia i przepływu:

1. **Indeks waskularyzacji** – VI (Vascular Index) charakteryzujący gęstość naczyń.
2. **Indeks przepływu** – FI (Flow Index) charakteryzujący intensywność przepływu krwi.
3. **Indeks naczyniowo-przepływowy** – VFI (Vascular Flow Index) pozwala ocenić równocześnie unaczynienie i perfuzję.

Indeks waskularyzacji VI odpowiada liczbie naczyń w badanej bryle. Pomiar wartości tego indeksu może mieć znaczenie w rozpoznawaniu obszarów intensywnego i słabego unaczynienia. **Indeks przepływu FI** charakteryzuje wysokie szybkości przepływu typowo spotykane w przetokach tętniczo-tętnicznych, które często towarzyszą zmianom złośliwym w miednicy mniejszej. **VFI jest iloczynem obu wymienionych indeksów**. Wskaźnik ten pozwala z jednej strony na identyfikację obszarów słabego unaczynienia i niskich szybkości przepływu, a z drugiej strony umożliwia wykrycie intensywnego unaczynienia i wysokich szybkości przepływu krwi w badanych obszarach zmiany [15]. Rycina 9. przedstawia biopsję i obrazowanie trójwymiarowe sieci naczyń raka jajnika i angiohistogram tej samej zmiany.

Brak możliwości wykonania angiohistogramu nie jest przeszkodą w ocenie neoangiogenezy. Do tej pory opublikowano tylko wstępne wyniki badań oceniających przydatność ultrasonografii trójwymiarowej w ocenie unaczynienia dostatecznie dużej grupy guzów jajnika. Wyniki tych badań są sprzeczne, jedne z nich sugerują, że ocena unaczynienia całego widocznego guza nie podwyższa czułości ani specyficzności badania dwuwymiarowego, a inne, że badanie 3D dostarcza

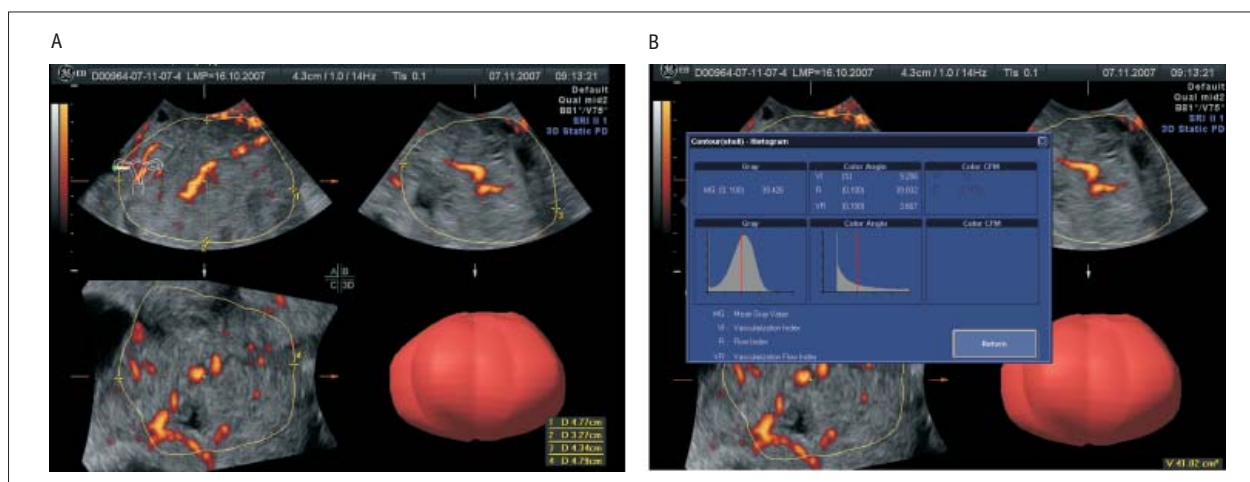


Fig. 9. Manual measurement and 3D sonoangiographic biopsy of a tumour (A) and the angiohistogram of this change (B). High value of index VFI which amounts to 3,667 show an intense neoangiogenesis. In histological research the serous cancer of the ovary (G2, FIGO st.III)

Ryc. 9. Pomiar manualny i biopsja sonoangiograficzna 3D guza (A) oraz angiohistogram tej zmiany (B). Wysokie wartości indeksu VFI, który wynosi 3,667 wskazują na intensywną neoangiogenezę. W badaniu histologicznym surowicy rak jajnika (G2, FIGO st. III)

suggest that 3D examination provides an additional information about the possible highly effective forecasting of the tumour type [16,17].

The introduced lately possibility of three-dimensional evaluation together with the analysis of the direction of the flow of blood (the so-called “3D colour Doppler”) allows to examine a net of small vessels and the disturbances of flow in “tissue blocks”, impossible earlier to be exposed [18]. The presence of a number of arterial-venous anastomoses, blindly ended antrum vessels and chaotic vessel arrangement in the examined change arouses suspicion. Flow turbulences may also appear (so-called ‘mini-jets’), indicated in yellow in red fields or in white in fields coded in blue. These changed may be also observed in very small vessels with the use of another type of vessel biopsy of the tumour and a new method of vessels illustration – a three-dimensional colour Doppler (picture 10).

dotychczasowej informacji o możliwym wysoce skutecznym prognozowaniu rodzaju guza [16,17].

Wprowadzona niedawno możliwość oceny trójwymiarowej wraz z analizą kierunku przepływu krwi (tzw. “3D kolorowy Doppler”) pozwala na badanie sieci małych naczyń i zaburzeń przepływu w “blokach tkankowych” niemożliwych wcześniej do uwidocznienia [18]. Podejrzenie budzi obecność w badanej zmianie licznych anastomoz tętniczo-żylnych, ślepo zakończonych zatoki naczyniowe i chaotyczny układ naczyń. Mogą pojawiać się też turbulencje przepływu (tzw. “mini-jets”) oznaczone kolorem żółtym w polach czerwonych lub białym w polach kodowanych na niebiesko. Zmiany te można zaobserwować nawet w bardzo małych naczyniach przy wykorzystaniu innego rodzaju biopsji naczyniowej guza i nowej metody obrazowania naczyń – trójwymiarowego kolorowego Dopplera (ryc.10).

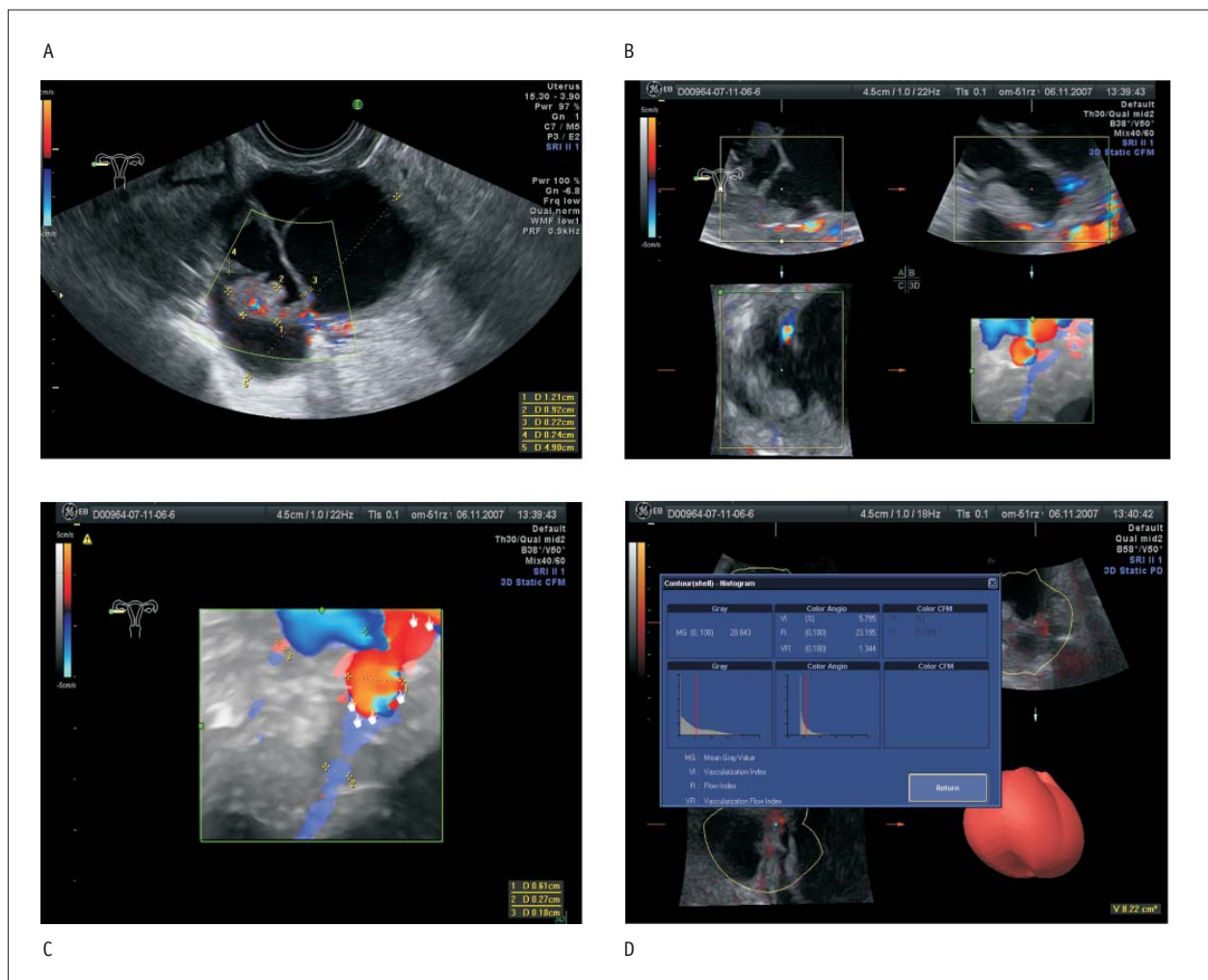


Fig. 10. A multichamber ovary tumour with solid field and papillary excrescences (A) and a chaotic vessels arrangement and a turbulent vessel flow (B) – illustration of the flow and vessel arrangement in the ovary cancer with the use of a new technique of three-dimensional colour Doppler (C) and angiohistogram (D)

Ryc. 10. Wielokomorowy guz jajnika z polem litym i wyrosłami brodawkowatymi (A) i chaotyczny układ naczyń i turbulentny przepływ naczyniowy (B)-obrazowanie przepływu i układu naczyń w raku jajnika przy wykorzystaniu nowej techniki trójwymiarowego kolorowego Dopplera (C) i angiohistogram (D)

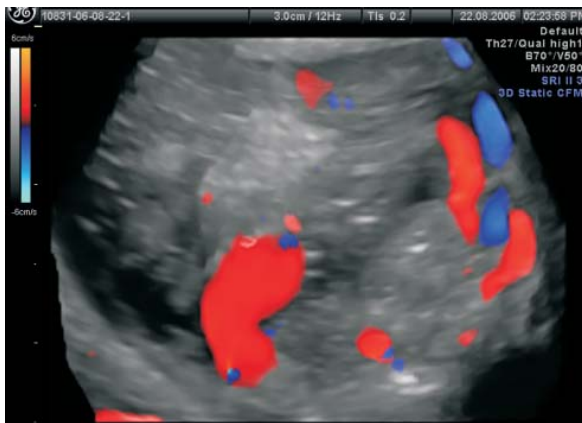

Fig. 11. Sonoangiographic illustration of ovary cancer examined with the use of colour Doppler 3D. A chaotic vessel arrangement of solid fields

Ryc. 11. Obraz sonoangiograficzny raka jajnika badanego przy wykorzystaniu kolorowego Dopplera 3D. Chaotyczny układ naczyń w polach litych

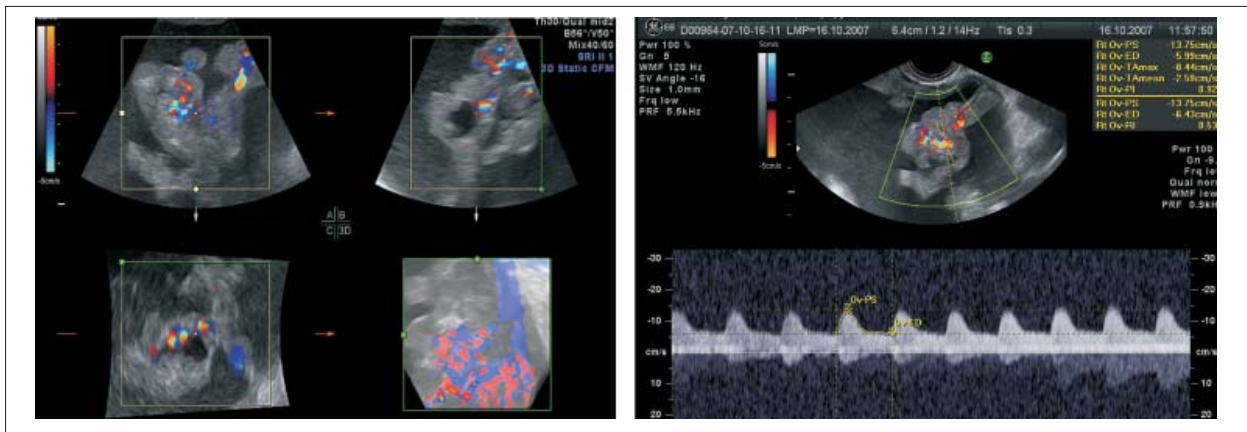


Fig. 12. Ascites. (Lack of ovary magnification and changed increased net of the tumour show that the cancer process, coming most probably from the digestive tract is scattered)

Ryc. 12. Wodobrzusze. (Brak powiększenia jajników i zmieniona guzowato sieć większa wskazują na rozszany proces nowotworowy wychodzący najprawdopodobniej z przewodu pokarmowego)

The suspicion of Krukenberg tumour is highly possible as far as tumour changes at both sides in slightly enlarged ovaries. Metastasis from the abdomen cancer, malignant lymphadenoma or teat cancer have then most often the character of solid tumours, and the metastasis from large intestine tumours are most often multichambered [19,29]. The presence of the fluid in peritoneal cavity and not making visible the adnexa tumours, or the statement of a considerably thick highly vascular bigger net should be verified histologically as these traits most often suggest the existence of a scattered cancerous process not necessarily coming from the ovary (picture 12).

SUMMARY

For many years, intravagina ultrasonography has been a widely used illustration method of changes in the pelvis of patients. Three-dimensional ultrasonography and 3D sonoangiography are a modern technology achievement applied in ultrasound illustration of changes in smaller pelvis in patients. '3D' examination allows in many difficult cases for a unique and accurate evaluation of obtained information. Three-dimensional

Podejrzanie guza Krukenberga jest wysoce prawdopodobne, o ile stwierdzone zostaną obustronne zmiany guzowate w nieznacznie powiększonych tylko jajnikach. Przerzuty z raka żołądka, chłoniaka złośliwego lub z raka sutka mają wtedy najczęściej charakter guzów litych, a przerzuty z guzów jelita grubego są najczęściej wielokomorowe [19,20]. Obecność płynu w jamie otrzewnej i nie uwidocznienie guzów przydatkowych, albo stwierdzenie znacznie pogrubiałej silnie unaczynionej sieci większej muszą zostać zweryfikowane histologicznie, gdyż te cechy najczęściej sugerują istnienie rozszanego procesu nowotworowego niekoniernie wychodzącego z jajnika (ryc.12).

PODSUMOWANIE

Ultrasonografia dopochwowa jest od wielu lat szeroko wykorzystywaną metodą obrazowania zmian w miednicy u kobiet. Ultrasonografia trójwymiarowa i sonoangiografia 3D są najnowocześniejszym obecnie osiągnięciem technologii wykorzystywanym w ultradźwiękowym obrazowaniu zmian w miednicy mniejszej u kobiet. Badanie "3D" pozwala w wielu trudnych przypadkach na unikalną i precyzyjną ocenę uzyskanych

illustration in apparatus with intravaginal probes will not change in a considerable way sonographic research principles, but it has got a potential to make significant changes in the basic ultrasonographic diagnosis in women. For this reason, it is important that a wide group of gynecologists doing illustration examinations could acknowledge with modern ways of taking advantage of this method, which will enable a precise preliminary differentiating diagnosis of malignant and benign ovary changes in women.

informacji. Obrazowanie trójwymiarowe w aparatach wyposażonych w sondy dopochwowe nie zmieni w sposób zasadniczy zasad badania sonograficznego, ale ma potencjał, aby dokonać znaczących zmian w podstawowej diagnostyce ultrasonograficznej u kobiet. Z tego względu istotne jest aby szeroka grupa ginekologów wykonujących badania obrazowe mogła poznać nowoczesne sposoby wykorzystania tej metody, co umożliwi precyzyjną wstępną diagnostykę różnicową zmian złośliwych i niezłośliwych jajników u kobiet.

Piśmiennictwo / References:

Piśmiennictwo / Referentes:

- Smoleń A, Czekerowski A, Stachowicz N, Kotarski J.** Sieci wielowarstwowych perceptronów jako przykład modelowania statystycznego w ocenie prawdopodobieństwa istnienia złośliwych guzów przydatkowych u kobiet. *Gin Pol* 2003; 9: 855-862.
- Van Calster B, Timmerman D, Bourne TC et al:** Discrimination Between Benign and Malignant Adnexal Masses by Specialist Ultrasound Examination Versus Serum CA-125. *J Natl Cancer Inst* 2007; Nov 13 (w druku).
- Sassone AM, Timor-Tritsch IE, Artner A et al:** Transvaginal sonographic characterization of ovarian disease: evaluation of a new scoring system to predict ovarian malignancy. *Obstet Gynecol* 1991; 78: 70-76.
- Granberg S, Wikland M, Jansson I:** Macroscopic characterization of ovarian tumors and the relation to the histological diagnosis: criteria to be used for ultrasound evaluation. *Gynecol Oncol* 1989; 35:139-146.
- Timmerman D, Valentin L, Bourne TH et al:** Terms, definitions and measurements to describe the sonographic features of adnexal tumors: a consensus opinion from the International Ovarian Tumor Analysis (IOTA) group. *Ultrasound Obstet Gynecol*, 2000; 16: 500-503.
- Jain KA:** Prospective evaluation of adnexal masses with endovaginal gray-scale and duplex and color Doppler US: correlation with pathologic findings. *Radiology* 1994; 191:63-58.
- Valentin L:** Pattern recognition of pelvic masses by gray-scale ultrasound imaging: the contribution of Doppler ultrasound. *Ultrasound Obstet Gynecol* 1999; 14: 338-345.
- Czekerowski A, Kotarski J:** Angiogeneza a ultrasonograficzna ocena przepływu krwi. W: "Ultrasonografia dopplerowska w położnictwie i ginekologii" (red.) Brązert i wsp. OWN Poznań 2004: 163-171.
- Valentin L, Amey L, Testa A et al:** Ultrasound characteristics of different types of adnexal malignancies. *Gynecol Oncol* 2006;102:41-8.
- Szymański M, Czekerowski A:** Ultrasonograficzne środki kontrastowe i ich zastosowanie w diagnostyce ginekologicznej. W: Ultrasonografia dopplerowska w położnictwie i ginekologii" (red.) Brązert J. i wsp. OWN Poznań 2004: 194-199.
- Jurkovic D:** Three-dimensional ultrasound in gynecology: a critical evaluation. *Ultrasound Obstet Gynecol* 2002; 19: 109-112.
- Czekerowski A, Czekerowska S, Daniłó A i wsp.:** Ultrasonografia dopplerowska i trójwymiarowa "biopsja ultrasonograficzna" naczyń w przedoperacyjnym różnicowaniu dużych guzów jajnika. *Ultrasonografia Gin Pol* 2007; 3: 33-38.
- Kurjak A, Kupesic S, Breyer B et al.:** The assessment of ovarian tumor angiogenesis: what does three-dimensional power Doppler add? *Ultrasound Obstet Gynecol* 1998;12:136-146.
- Pairleitner H, Steiner H, Hasenoehrl G, Staudach A:** Three-dimensional power Doppler sonography: imaging and quantifying blood flow and vascularization. *Ultrasound Obstet Gynecol* 1999;14:139-43.
- Czekerowski A, Smoleń A, Bednarek W, Kotarski J:** Współczesna ultrasonografia w diagnostyce guzów jajnika: porównanie wartości predykcyjnych oceny morfologicznej, badania przepływu dopplerowskiego i obrazowania trójwymiarowego 3 D" *Gin Pol* 2002; 76:1061-70.
- Cohen LS, Escobar PF, Schram C et al.:** Three-dimensional power Doppler ultrasound diagnostic accuracy for ovarian cancer prediction. *Gynecol Oncol* 2001; 82: 40-48.
- Geomini PM, Coppus SF, Kluivers KB et al.:** Is three-dimensional ultrasonography of additional value in the assessment of adnexal masses? *Gynecol Oncol* 2007;106: 153-9.
- Crade M, Berbak M, Chaset D:** Three-dimensional tissue block ultrasound in ovarian tumors. *Ultrasound Obstet Gynecol* 2005;26: 679-686.
- Alcazar JL, Galan MJ, Ceamanos C, Garcia-Manero M:** Transvaginal grey-scale and color Doppler sonography in primary ovarian cancer and metastatic tumors to the ovary. *J Ultrasound Med* 2003; 22: 243-247.
- Testa AC, Ferrandina G, Timmerman D et al.:** Imaging in gynecological disease (1): ultrasound features of metastases in the ovaries differ depending on the origin of the primary tumor. *Ultrasound Obstet Gynecol* 2007; 29:505-11.